Lane Medical Library

Aus der Dermatologischen Universitätsklinik
und Poliklinik in München
Direktor: Geheimrat Professor Dr. Leo Ritter von Zumbusch

Zusammenstellung über Fälle von Mycosis fungoides in den Jahren 1921 mit 1931

Inaugural-Dissertation
zur
Erlangung der Doktorwürde in der Zahnheilkunde
verfaßt und
einer Hohen Medizinischen Fakultät der Bayrischen
Ludwig-Maximilians-Universität zu München

vorgelegt von

Curt Schick
aus Albisheim (Pfalz)

Universitätsverlag von Robert Noske in Borna-Leipzig
1932

Gedruckt mit Genehmigung der Medizinischen Fakultät
der Bayrischen Ludwig-Maximilians-Universität zu München

Referent: Professor Dr. J. Mayr
Korreferent: Geheimrat Professor Dr. von Zumbusch

Tag der mündlichen Prüfung: 9. März 1932

Geheimrat Professor Dr. Wessely
dz. Dekan

Meinen lieben Eltern

Digitized by the Internet Archive
in 2026

https://archive.org/details/IA40153307_0110

Im Jahre 1832 benannte Alibert diese Erkrankung „Mycosis fungoides“: deshalb, weil die Tumoren, die das Charakteristikum sind, aussehen wie Pilze. Bazin, ein Schüler Aliberts, erkannte, daß das Leiden in drei Entwicklungsphasen auftritt.

In typischen Fällen verläuft die Erkrankung in drei Stadien:

1. Initialstadium,
2. Stadium der flachen Infiltrate,
3. Tumorstadium.

1. Die klinischen Krankheitsbilder im Initialstadium sind häufig durchaus uncharakteristisch. Fast regelmäßig ist das Initialstadium von einem sehr heftigen Juckreiz begleitet, der ihm auch Jahre vorausgehen kann. Dieses prämykotische Stadium hat mitunter ganz das Aussehen einer Psoriasis, oder aneinander gereihter Herde einer oberflächlichen Trichophytie, oder anderer entzündlicher Hautveränderungen. Jadassohn erwähnt, daß die Erkrankung im Initialstadium völlig unter dem Bild eines Lichen ruber planus verlaufen kann. Mitunter ist das Leiden der Psoriasis vulgaris so ähnlich, daß sogar beim Vorhandensein von Knoten und Tumoren die Diagnose sehr schwer ist. v. Zumbusch erwähnt einen Fall von Mycosis fungoides, der zunächst als Psoriasis angesprochen wurde und dann völlig unter dem Bild eines Lichen ruber planus verlief.

2. Mit der Weiterentwicklung dieser Erkrankung tritt an Stelle der Flüchtigkeit der Erscheinungen eine größere Beständigkeit, es bilden sich infiltrierte Plaques, es kommt zum Stadium der flachen Infiltrate. Das Aussehen der Oberfläche kann durch Krusten, Auflagerungen infolge Nässens, ausgedehnten Kratzexkoreationen und Auflagerung weißglänzender Schuppen weitgehend verändert sein.

3. Nach verschieden langer Zeit, meist unter Fortbestehen der bisher beschriebenen Hautveränderungen, kommt es zur Bildung der mykotischen Tumoren.

Außer diesen typisch verlaufenden Fällen gibt es noch solche, bei denen ohne prämykotische Vorstufen sofort Tumoren auftreten (Mycosis fungoides d'emblée).

Die Prädilektionsstellen der Geschwulstbildungen sind, sofern Angaben über den Sitz der Tumoren in der Literatur gemacht wurden, hauptsächlich: Gesicht, Beugeseiten und Falten der Haut, vor allem die Achselhöhlen, die Inguinalgegend, die Ellenbeugen, der Hals, bei Frauen die Gegend der Mammae.

Neben den Tumoren sind fast regelmäßig noch prämykotische Erscheinungen vorhanden.

Häufig gewinnen die Tumoren gegen das Ende zu eine immer mehr zunehmende Ausdehnung, das Wachstum der Neubildungen wird immer üppiger und ungehemmter (v. Zumbusch, J. Mayr, Pautrier); es macht dieses auch als „sarkomatöse Entartung" bezeichnete Verhalten, das eine Abgrenzung dieser seltenen Fälle von der Mycosis fungoides im Sinne einer Sonderstellung klinisch zweifellos nicht gestattet, den Eindruck, als ob die in beständiger Abwehr aufgezehrten Körperkräfte gegenüber der Bekämpfung der Tumorbildung völlig erlahmen (J. Mayr).

Erythrodermische (Hallopeau und Besnier) oder diffuse Form (Lederle) der Mycosis fungoides.

Bei der erythrodermischen Form der Mycosis fungoides kann die Erythrodermie entweder den ersten Beginn der Erkrankung bilden, oder die Erkrankung kann sich im Anschluß an vorausgegangene „prämykotische" Veränderungen sekundär in das Bild der Erythrodermie umwandeln, oder auch sie stellt ein intermediäres, vorübergehendes, unter Umständen mehrmals rezidivierendes Zustandsbild von kürzerer oder längerer Dauer dar. Die Zugehörigkeit der Erythrodermie zur Mycosis fungoides wird durch das Auftreten von Tumoren klinisch gesichert. Der Krankheitsverlauf ist bei der erythrodermischen Form der Mycosis

fungoides meist kürzer als bei der klassischen Alibert-Bazinschen Form.

Symptome innerer Organe.

a) Lymphdrüsenschwellungen meist nur geringen Grades sind bei der Mycosis fungoides von jeher beobachtet worden.

b) Blutveränderungen: Paltauf wies zunächst auf die Vermehrung der eosinophilen Zellen hin, die unter Umständen mit einer mehr oder minder starken Hyperleukozytose vereint ist; auch Vermehrung mononukleärer Zellen bis zu 60% wurde beobachtet. Cohn, Danlos, v. Zumbusch beschrieben Fälle von Mycosis fungoides mit Steigerung des Mastzellengehaltes. Entgegen diesen Anschauungen der Veränderung des Blutbildes bei Mycosis fungoides betonen Paltauf und v. Zumbusch, daß der bis zum Tode normale Blutbefund bei der echten genuinen Mycosis fungoides die Regel zu sein scheint. Bemerkenswert ist eine Beobachtung von J. Mayr, der bei einem Fall von Mycosis fungoides eine bedeutende, das Normale etwa um das Vierfache übertreffende Steigerung der Blutkörperchensenkungsgeschwindigkeit vorfand. Riecke betont in seinem Lehrbuch für Haut- und Geschlechtskrankheiten die meist starke Eosinophilie von 8—15% und darüber. Innere Organe werden häufiger befallen, was aus den beschriebenen Fällen von Mayr, Arzt, Moncorps, Eichler und Rottmann usw. hervorgeht.

Vorkommen und Dauer: Die Mycosis fungoides ist vor allem eine Erkrankung des vorgeschrittenen Alters (s. Kurve). Sie tritt hauptsächlich zwischen 40 und 65 Jahren auf. Unter 30 Jahren 10%, zwischen 30 und 50 Jahren 17%, über 50 Jahre 73%. Nach den Feststellungen der in der Literatur von 1921 bis 1931 verzeichneten Fälle ist das Verhältnis zwischen Männern und Frauen, sofern das Geschlecht angegeben ist, 164 Männer und 116 Frauen. Bemerkenswert ist auch, daß nach den bisherigen Untersuchungen die schwarze und gelbe Rasse viel weniger von der Mycosis fungoides befallen wird.

v. Zumbusch schlägt eine Dreiteilung der Erscheinungsformen bei der Mycosis fungoides vor:

1. Typische Mycosis fungoides der Haut mit allen drei verschiedenen klinischen Erscheinungsformen, ohne interne Veränderungen bis zum Exitus; diese Art ist die gewöhnliche.

2. Typische Mycosis fungoides der Haut mit allen drei verschiedenen klinischen Erscheinungsformen, die Veränderungen an inneren Organen zeitigt, welche makroskopisch und vor allem auch histologisch dem Bild der Hautveränderungen entsprechen; sie bieten pathologisch-anatomisch das ausgeprägte Bild der echt mykosiden Allgemeinerkrankung.

3. Typische Mycosis fungoides der Haut, die zum Schluß Veränderungen zeigt, die makroskopisch und histologisch an Sarkome erinnern.

Eine genaue histologische Beschreibung charakteristischer Fälle von Mycosis fungoides ist bei den folgenden Fällen von J. Mayr, v. Zumbusch, Martin und Herxheimer erwähnt.

Therapie: Unter all den verschiedenen Behandlungsmethoden, mit denen man eine allgemeine Wirkung auf die Mycosis fungoides und nicht nur rein lokalen symptomatischen Effekt erzielen wollte, hat sich kein Mittel besser bewährt als die von altersher angewandte Arsentherapie. In den letzten Jahren hat sich hauptsächlich die von Herxheimer eingeführte kombinierte Arsen-Röntgentherapie eingebürgert.

Prognose: Trotz der Fortschritte in der Therapie und vor allem auch trotz der frühen Erkennung des Leidens auf Grund der klinischen Erscheinungen ist die Prognose noch absolut infaust. Wir haben es eigentlich mit einem unsichtbaren Feind zu tun und können nur seine Verwüstungen wieder notdürftig aufbauen, ihn aber nicht bezwingen. v. Zumbusch sagt treffend, daß in schweren Fällen von Mycosis fungoides der Fall schließlich an seiner Heilung zugrunde geht.

Die Prognose ist in den Fällen, in denen innere Organe von der Erkrankung mitbefallen sind, besonders infaust.

1. Semon: 36jähr. Mann leidet seit 8—10 Jahren an Hauttumoren. 14 Tage nach ihrem Auftreten beginnen sie zu ulzerieren. Das Allgemeinbefinden ist nicht wesentlich beeinträchtigt. Gleichzeitig besteht ein seborrhoisches Ekzem an bd. Beinen. Wa.R. negativ. Eine Biopsie ergab eine Infiltration des ganzen Coriums mit Rund- und anderen Zellen.

2. Arzt: 18jähr. Mann, seit 2 Jahren ekzemähnliche Plaques an den oberen Extremitäten. Medikamentöse Behandlung erfolglos. Neben schuppenden, chron. ekzematösen Hautveränderungen weitgehende Veränderungen an bd. unteren Extremitäten. Am rechten Oberschenkel teilweise auf den Unterschenkel übergreifend mächtig infiltrierte Haut, von derber Konsistenz, stellenweise schuppend und gerötet. Auftreten heller bis kronenstückgroßer Knoten. An der Außenseite des lk. Unterschenkels fast kindskopfgroße Geschwulst, die Haut darüber ist gerötet, an wenigen Stellen nässend. Die schmerzlose Geschwulst fühlt sich im Zentrum pastös an, zeigt aber keine Fluktuation. Kurale und inguinale Drüsen beiderseits pflaumengroß, derb und schmerzlos. Geringe Vergrößerung der supraklavikularen Lymphdrüsen. Blutbefund zeigt Leukozytose und Eosinophilie. Röntgenbefund: negativ. Wa.R. negativ.

3. Löhe: 61jähr. Mann, starke Schwellung der axillaren und inguinalen Lymphdrüsen, Exitus infolge Streptokokkensepsis.

4. Rille: 53jähr. Buchhalter mit seit 8 Jahren bestehender Mycosis fungoides d'emblée am r. Unterschenkel.

5. Arzt beschreibt einen Fall von Mycosis fungoides, bei dem auch die inneren Organe befallen waren.

6. Gödel: Verf. fand bei einem Fall von Mycosis fungoides Mitbeteiligung der Lymphdrüsen; in einem weiteren Falle Mitbeteiligung der Milz in Form kleinster Knötchen und Schwellung fast sämtlicher Lymphknoten.

7. Kerl: 24jähr. Mädchen mit einem über dem Stamm ausgebreiteten Exanthem. Die Affektion besteht schon seit 1919 mit wechselnder Intensität und wurde als prämykotisches Exanthem erkannt. Seit kurzer Zeit ein tumorartiger Herd am Rücken.

8. Oppenheim: Am Stamm mehrere flache, blaurote Infiltrate. Allgemeine Drüsenschwellung. Handteller, Fußsohlen, Kopfhaut sind mit Krusten bedeckt. Heftiger Juckreiz. Histologischer Befund spricht für Mycosis fungoides.

9. Arndt: 70jähr. Mann, seit 4 Jahren chron. Prozesse, fast die ganze Körperoberfläche überziehend. Starker Juckreiz, scharf abgegrenzte Infiltrate von braunroter Farbe. Starke Pigmentierung.

10. Arzt: Histologisches Bild über einen Fall von Mycosis fung. Zellreiches Granulationsgewebe in der Cutis, strangweise um die Gefäße in die Tiefe sich fortsetzend. Neben Plasmazellen eigentümlich große, nicht mit Sicherheit zu bestimmende Zellen, Mastzellen und reichlich eosinophile Zellen, dazwischen bindegewebige Grundsubstanz. Die klinisch stark

vergrößerten regionären Lymphdrüsen zeigen Schwellung der Lymphfollikel, Granulationsgewebe nicht nachweisbar.

11. Decrop et Salle: 50jähr. Marokkaner. Vor 10 Jahren Auftreten eines Erythems mit intensivem Juckreiz. Später entstanden nußgroße Tumoren, die ulzerierten und vernarbten. Die Haut des Gesichtes zeigt diffuse Infiltration mit teilweisem Verlust der Augenbrauen. Herde von lichenoider Beschaffenheit an den Armen, sind zum Teil ulzeriert. Halbkugeliger Tumor in der Gegend der rechten Mamma. Ausgedehnte infiltrierte Herde an den Schultern, Rücken und Gesäß. Intensiver Pruritus. Therapie: Arsen.

12. Jeanselme et Bloch: 35jähr. Patientin. Seit 7 Jahren umschriebene nicht schuppende Krankheitsherde, die sich allmählich vergrößerten. An den erkrankten Stellen flächenhafte Hyperkeratose. Allgemeine Drüsenschwellung.

13. Born: 80jähr. Mann, der durch Röntgen- und Arsenbehandlung fast völlig geheilt wurde.

14. Klare: Tumoren auf dem Kopfe und zum Teil glänzende Knötchen auf Brust und Rücken. Auf Behandlung mit Röntgen und Thorium X intravenös bedeutende Besserung.

15. Arzt: Verf. beschreibt einen Fall von Mycosis fungoides, bei dem die Obduktion Veränderungen der Lymphknoten und des Herzens ergab.

16. Rüsing und Schulte: 56jähr. Patient, bei dem vor einem Jahr fünfmarkstück- bis handtellergroße Rötungen aufgetreten sind unter heftigem Jucken. 9 Monate später bildeten sich knotenförmige, flache Wucherungen, die stark näßten und juckten. Schuppende, infiltrierte, ekzemähnliche Plaques an Brust, Bauch und Rücken, ebenso an den Streckseiten der Extremitäten. Etwa 20 Tumoren von Bohnen- bis Apfelgröße bedecken den ganzen Körper. Starke Lymphdrüsenschwellung.

17. Tommasi: Dieser Fall von Mycosis fungoides d'emblée bietet insofern Besonderheiten, als er, wie die Obduktion ergab, Metastasen in der Niere, in den Lungen, in den Peyerschen Plaques und, was bisher noch nicht in der Literatur verzeichnet war, Metastasen in der Medulla spinalis zeigte.

18. Mariani: Bei einem 35jähr. Mann traten zunächst nach heftigem Pruritus perianial ekzematoide, später breite kondylomähnliche Neubildungen auf. Bald breiteten sich Tumoren über den ganzen Körper aus.

19. Trimble: 60jähr. Frau, seit 30 Jahren Hautveränderungen am Stamm und an den Oberschenkeln. Seit einem Jahr an den Oberschenkeln dunkelrote bis braunrote Knoten. Kein Jucken. Die Knoten bildeten sich unter Röntgenbestrahlung rasch zurück. Auffällig ist, daß das Leiden fast 30 Jahre stationär blieb.

20. Nobl: 44jähr. Patient mit Mycosis fungoides im Stadium der oberflächlichen herdförmigen Infiltration. Der ganze Körper ist von konfluierenden,

psoriasiformen, mäßig schuppenden, erythematösen Flecken von braunroter Farbe bedeckt. Allgemeine Drüsenschwellung.

21. Arzt: 63 jähr. Patient mit geröteter, schuppender Haut weist an einzelnen Stellen des Capillitums zirkumskripten Haarausfall auf. Neben Herden auf der Wange findet sich eine handtellergroße Ulzeration am lk. Unterschenkel. Die Probeexzision zeigte, daß sich ein herdförmiges Infiltrat in die Tiefe der Cutis erstreckt, von ausgesprochener Polymorphie der Zellen: Rundzellen, Plasmazellen, große einkernige Zellen (nach Paltauf), dabei ausgesprochene Gefäßveränderungen mit Proliferationsvorgängen und mächtigem Infiltrationsmantel.

22. Rost: 57 jähr. Mann, bei dem die Erkrankung ohne vorhergehende Erythrodermie aufgetreten ist. Mikroskopisch zeigt sich starke Akanthose und Parakeratose ähnlich einer Psoriasis.

23. Riva: 1. 20 Jahre dauerndes prämykotisches Stadium mit erythematösen, bullösen, stark juckenden, flüchtigen Effloreszenzen. Sehr auffällige Nagelveränderungen, bestehend in Verdickung, Gelbfärbung, Brüchigkeit und Querstreifung. Nach einem Tumorstadium von $^3/_4$ Jahren setzte plötzlich eine extreme Beteiligung des Gesichtes und der Schleimhäute ein. 2. Verf. berichtet noch über einen Fall von Mycosis fungoides im Tumorstadium. Beide Fälle ergaben bei der Untersuchung leichte Leukozytose und abundante Mononukleose.

24. Clark: Seit 6 Jahren auftretende parapsoriasisähnliche, bis handtellergroße Herde, mäßig infiltriert, leicht juckend. Histologisch: Kleine mononukleäre Zellen nächst um die Gefäße.

25. Born: 80 jähr. Mann, bei dem durch Arsen- und Röntgenbehandlung nur noch vereinzelte Krankheitsreste geblieben sind; der am stärksten befallene Rücken ist frei.

26. Wellmann: Tumorstadium aus prämykotischem ekzematösem Stadium hervorgegangen. Nach einer sechswöchentlichen Bestrahlung wesentliche Besserung; Schwund fast sämtlicher Tumoren.

27. Fordyce: 36 jähr., seit 9 Wochen beobachtete Frau zeigt auf der Kopfhaut universelle Affektionen aus gelblichroten Plaques bestehend. Starkes Jucken. Verf. empfiehlt kombinierte Behandlung mit Röntgenstrahlen und Salvarsan.

28. Fordyce: 49 jähr. Patient hat seit 5 Monaten eine Hautaffektion. Im Gesicht und am Hals finden sich violette, leicht erhabene, ödematöse Herde, die von feinen Schuppen bedeckt sind. Diffuse Pigmentation am Stamm.

29. Orombsky und Mitchel: 36 jähr. Patientin, die seit 7 Jahren an einer Mycosis fungoides litt, wurde durch Röntgenstrahlen geheilt.

30. Fischer: 53 jähr. Frau bekam im Herbst 1918 am ganzen Körper mit Ausnahme des Gesichtes und der Schleimhäute heftig juckende ekzematöse Flecken. Unter Höhensonnenbehandlung erfolgte kein Rückgang. Blutbefund:

Leichte Leukozytose. Histologisch: Parakeratose, Papillenwucherung, mononukleäres Infiltrat in der oberen Cutis mit zahlreichen eosinophilen Zellen und Blutextravasaten sowie Kerntrümmern.

31. Scholte: Ohne erythematöses Vorstadium fanden sich in der Haut multiple Infiltrate. Herz und Nieren wiesen große Tumoren auf, die histologisch den Hautinfiltraten glichen. Relativ geringe Mitbeteiligung der Haut, aber starke Lokalisation des Krankheitsprozesses in inneren Organen führte bald zum Exitus.

32. Arndt: Verf. stellt eine Frau vor mit Mycosis fungoides im Tumorstadium.

33. Little und Graham: Nach Aussagen der Patientin soll eine Mycosis fungoides im infiltrativen Stadium im Anschluß an einen Mückenstich auf der Brust erfolgt sein.

34. Pautrier: Das Präparat einer an Mycosis fungoides erkrankten Frau zeigte sehr starken Gefäßreichtum, einem Hämangiom mit perivaskulärem Infiltrat ähnlich. Es sind Bindegewebs-, Lymph- und Plasmazellen gemischt vorhanden.

35. Danel: Mycosis fungoides in serpiginöser Anordnung. Schorfartige Läsion an der lk. Schulter, serpiginös in der Peripherie weiterkriechend, erweckte den Eindruck eines Gummas, blieb aber spezifischer Behandlung gegenüber völlig refraktär. Wa.R. negativ. Heilung durch große Röntgendosen.

36. Claremont: 49jähr. Ackerknecht bemerkt seit 14 Monaten Hautgeschwülste, die ulzerieren und spontan wieder abheilen. Kopf und Gesicht sind nicht befallen. Allgemeinzustand ungestört, geringe Drüsenschwellung in der Achselhöhle und Leistenbeuge. Wa.R. negativ.

37. Stefani: 20jähr. Mann mit einer Affektion am Penis; antiluetische Behandlung erfolglos. Nach 18 Mon. sind Penis, Nabelgegend, Zahnfleisch, Gaumendach und Tonsillen befallen. Histologisch konnte die Diagnose Mycosis fungoides einwandfrei erbracht werden. Therapie: Teilweise operative Entfernung der Tumoren. Allgemeinbehandlung mit kakodylsaurem Natrium. Exitus nach zweijährigem Leiden.

38. Mc. Cormac: Anfänglich reagierten die Eruptionen auf verhältnismäßig schwache Dosen bei Röntgenbehandlung; nach mehrmaligem Bestrahlen wird volle Pastillendosis benötigt.

39. Arning: 48jähr. Mann mit progredientem Erythem des Rumpfes und der Extremitäten. Keine Drüsenschwellung. Blutbild normal.

40. Wertheimer: 65jähr. Mann bemerkte vor 7 Jahren erstmals an den Handgelenken braunrote, schuppende Knötchen und Flecken. Starkes nächtliches Jucken. Mittlerweile sind bis hühnereigroße Tumoren mit deutlicher Infiltration entstanden.

41. Asahi und Arita: Zwei Fälle von Mycosis fungoides d'emblée. Im Blutbild fiel hier vor allem die starke Eosinophilie auf (21%) neben einer Vermehrung der Erythrozyten und Lymphopenie; ebenso eine starke Überzahl der großen Mononukleären und der Übergangsformen. Heilung erfolgte durch Radium- und Röntgenbestrahlung.

42. Fordyce: Mycosis fungoides im Anschluß an eine Psoriasis. 50jähr. Frau, bei der sich nach 15jähr. Bestehen von Psoriasisherden plötzlich infiltrierte Plaques einer einwandfrei festgestellten Mycosis fungoides entwickelten.

43. Milan et Périn: 65jähr. Mann. Beginn der Erkrankung vor 9 Jahren am r. Fuß. Neben typischen Mycosis-Tumoren im Gesicht und auf der Brust finden sich an den unteren Extremitäten Krankheitsherde, die einer Psoriasis vulgaris ähnlich sind. Blutbild: Geringe Leukozytose bei Vermehrung der neutrophilen Polynukleären und leichte Eosinophilie.

44. Wills und Kenneth: Das prämykotische Exanthem glich einer Dermatitis herpetiformis und wurde 3 Jahre lang beobachtet.

45. Decrop und Delater: Bei einem 12jähr. Mädchen entstanden ohne Juckreiz ulzerierende Tumoren, die teilweise wieder vernarbten. Exstirpation erfolglos. In der Höhe des 12. Brustwirbels griffen die Tumoren auf die Wirbelsäule über. Paraplegie der unteren Extremitäten und Inkontinenz von Stuhl und Harn. Heilung erfolgte durch Röntgenbestrahlung.

46. Drescher: 53jähr. Mann, Beginn des Leidens vor 17 Jahren. Früher wurde schon Röntgenbestrahlung vorgenommen; die Herde verschwinden, treten aber nach einiger Zeit immer wieder auf.

47. Krupnikow: 58jähr. Mann mit allen drei Stadien der Mycosis fungoides.

48. Berhardt: Patientin mit knotenartiger Infiltration. Haarausfall in der Schläfengegend. Die Haut ist an den Streckseiten der Extremitäten gerötet und leicht schuppend. Pat. klagt über heftigen Juckreiz. Röntgenbestrahlung brachte rasche Besserung.

49. Racinowski: Verf. berichtet über einen Fall von Mycosis fungoides, bei dem Röntgenstrahlen und Neosalvarsan mit Erfolg angewandt wurden.

50. Schönhof: Bei der 60jähr. Patientin entwickelten sich vor 2 Jahren an der r. Axilla und am r. Oberschenkel ekzemartige Herde, die allmählich zu infiltrierten Plaques und tumorartigen Herden heranwuchsen. Am ganzen Körper finden sich zahlreiche, lebhaft rote Tumoren von weicher Konsistenz, erbsen- bis tomatengroß; z. T. konfluieren die Tumoren. Lymphdrüsen nicht vergrößert. Blutbild: 3976000 Erythrozyten, 10470 Leukozyten, davon 70% polynukleäre, 16% eosinophile, 9,3% Monozyten. Histologisches Bild eines Tumors: der Tumor zeigt einen dem Granulationsgewebe ähnlichen Bau, in dem sich um die neugebildeten Gefäße zahlreiche Fibroblasten, große und kleine Lymphozyten und vereinzelte Riesenzellen gruppieren.

51. Fordyce: Bei dem 60jähr. Patienten finden sich am Stamm und an den Extremitäten leicht schuppende Plaques. Auf Röntgenbestrahlung hin trat rasche Besserung ein.

52. Nobl: 70jähr. Frau mit Tumoren auf dem Capillitum. Der histologische Befund zeigt eine auffällige Polymorphie: Neben kleinen Lymphozyten helle große Zellen mit blasigem Kern, Fibroblasten, Epithelioidzellen, eine deutliche Wucherung der Kapillaren und nur wenige eosinophile Zellen.

53. Dore: 80jähr. Mann, seit einem Jahr prämykotische Veränderungen. Am Rücken findet sich ein abgeheilter Tumor.

54. O'Donovan: 61jähr. Patient, bei dem das Leiden vor 30 Jahren mit einem Ausschlag am Arm begann und ohne viel zu jucken sich über sämtliche Extremitäten ausbreitete. Seit einem Jahr Auftreten charakteristischer Tumoren.

55. Grant: Seit 10 Jahren bestehendes erythematöses Vorstadium. Starker Juckreiz. Nach einer Verletzung mit Glassplittern traten plötzlich im Gesicht heftig juckende Tumoren auf. Ausbreitung über Rumpf und Extremitäten.

56. Oliver: 3 Fälle von Mycosis fungoides. 1. 79jähr. Frau mit Tumoren am Unterschenkel. — 2. 39jähr. Mann, bei dem die Erkrankung mit juckenden Knötchen begann. — 3. 41jähr. Mann mit großem Tumor am Bein und starker Lymphdrüsenschwellung. Sektionsbefund: Granuloma fungoides am lk. Bein.

57. Pautrier: 50jähr. Patientin, bei der die Affektion vor 2 Jahren mit juckenden Flecken einsetzte, nach 6 Monaten entstanden Knoten. Keine Drüsenschwellung. Die chir. Entfernung eines Knotens hatte nach 6 Monaten ein Rezidiv im Gefolge.

58. Radaeli: Patient hatte schon häufig juckende Ausschläge, die aber spontan wieder verschwanden. Röntgenbestrahlungen hatten guten Erfolg.

59. Frühwald: 58jähr. Mann. Seit 39 Jahren erkrankt. Am ganzen Körper finden sich unregelmäßig begrenzte Herde. Über dem rechten Ohr und dem lk. Schulterblatt finden sich haselnußgroße Tumoren.

60. Frühwald: 47jähr. Mann. Beginn der Erkrankung vor 9 Jahren mit schuppenden Flecken. 1922 trat Knotenbildung auf, 1923 waren die Tumoren infolge Röntgenbestrahlung völlig verschwunden. Seit etwa 4 Wochen erneute Knotenbildung, über den ganzen Körper verstreut finden sich jetzt bis taubeneigroße Tumoren.

61. Bloch: 62jähr. Patient. Vor einem halben Jahr Rezidiv, welches auf einmalige Totalbestrahlung verschwand.

62. Arita: 2 Fälle von Mycosis fungoides. 1. 23jähr. Mann wies an der Oberlippe einen furunkelähnlichen Herd auf, neben zahlreichen Knoten am ganzen Körper. Die Erscheinungen verschwanden auf Radium- und Röntgenbehandlung. Nach 1½ Monaten Rezidiv und Schwellung der Hoden und Nebenhoden. Trotz Röntgen- und Radiumbehandlung Tod durch Marasmus. Die

Autopsie ergab mykotische Herde im Hoden. — 2. 49 jähr. Mann, bei dem vor 10 Jahren erstmals ein Herd am lk. Unterschenkel entstand, der sich rasch in einen Tumor verwandelte. Später traten zahlreiche Tumoren am ganzen Körper auf. Röntgen- und Radiumbehandlung konnten den Exitus nicht aufhalten. Die Autopsie ergab: mykotische Veränderungen der Leistendrüsen und am äußeren Blatt der Pleura.

63. Werther: 82 jähr. Mann. Das Leiden begann mit Jucken und brennenden Schmerzen auf der Haut. Seit einem halben Jahre Tumoren am Rumpf. Röntgen- und Arsenbehandlung hatten nur wenig Einfluß.

64. Krupnikow: 58 jähr. Mann, bei dem sich im Verlauf von 11 Monaten eine Mycosis fungoides von klassischem Typus entwickelte. Außer den Hautveränderungen war starke Lymphdrüsenschwellung vorhanden.

65. Fordyce: 81 jähr. Patient mit dunkelroten Tumoren am Rücken und auf der Wange.

66. Irvine und Turnacliff: 63 jähr. Mann, der schon mehrere Jahre an Mycosis fungoides leidet. Gute Erfolge durch Röntgenbestrahlung und Neoarsophenamin-Injektionen.

67. Spillmann: 61 jähr. Landwirt, bei dem zunächst an bd. Fersen braunrote Herde auftraten, von starkem Juckreiz begleitet. Allmähliches Ausbreiten über den ganzen Körper. Im Frühjahr 1920 erscheinen knollige Tumoren, die ebenfalls über den ganzen Körper sich verbreiteten. Zunächst keine Schmerzen, erst 1924, als der Zerfall der Tumoren einsetzte. Gute Heilungserfolge durch Röntgenbestrahlung.

68. De Stefano: 35 jähr. Patient, bei dem sich vor 4 Jahren juckende Partien am lk. Bein entwickelten. Klinisch liegt ein typisches prämykotisches Exanthem vor. Blutbefund normal.

69. Piorkowski: 54 Jahre alter Wächter. Vor 3 Jahren Beginn am Scrotum und allmähliche Ausbreitung über den ganzen Körper mit Ausnahme des Gesichtes. Starkes Jucken. Geringer therapeutischer Erfolg durch Röntgenbestrahlung.

70. Fleischmann: Verf. berichtet über Auftreten von Rezidiven, die hauptsächlich an nicht bestrahlten Hautpartien zum Vorschein kamen, und betont, daß Röntgenbestrahlung ein wirksames, leider nur palliatives Mittel zur Behandlung dieser unheilbaren Erkrankung ist.

71. Greif: 24 jähr. Mann. Trotz Röntgen- und Arsenbehandlung nahm die Erkrankung raschen tödlichen Verlauf. Die Sektion ergab keine Veränderung innerer Organe. Gegen Ende trat unstillbares Nasenbluten auf. Der Verf. setzt diesen Fall in Analogie zu den Mycosisfällen, bei denen Hämoptoe und Hämaturie beschrieben wurden.

72. Bleckmann: Der Autor berichtet hier über einen Fall von Mycosis fungoides d'emblée mit Lokalisation am Rücken.

73. Bloch demonstriert einen Fall von Mycosis fungoides mit beginnender Tumorbildung.

74. Wills u. Kenneth: 31 jähr. Patient mit 3 jährigem prämykotischem Stadium, dessen Erscheinungen an Dermatitis herpetiformis erinnerten. Die Anfälle in diesem Stadium wiesen eine eigenartige Periodizität auf und dauerten jedesmal 3 Monate, so daß nicht zu entscheiden war, ob die Besserung eine Folge der Therapie war, oder ob es sich um spontan einsetzende Besserung handelte. Nach 3 jährigem prämykotischem Stadium setzte plötzlich das Tumorstadium ein mit allgemeiner Lymphdrüsenschwellung. Ein Tumor am Stimmband führte zum Tod durch Asphyxie. Auffallenderweise wurden die prämykotischen Attacken von ausgesprochener Albuminurie begleitet, die bei Besserung wieder verschwand. Blutbild: Starke Eosinophilie und Leukozytose.

75. Brandt: Der Verf. berichtet über einen Fall von Mycosis fungoides im Tumorstadium.

76. Klauder: 24 jähr. Patient, bei dem das Leiden schon mit 14 Jahren begann. Jetzt zeigt der Kranke leicht juckende, schuppende, maculöse Affektionen am Stamm, an den Armen und Beinen. Röntgenbehandlung ohne Erfolg.

77. Martin: 73 jähr. Frau. Das Leiden begann im August 1924 mit stark juckenden ekzematösen Plaques, die trotz Behandlung allmählich ihren Sitz wechselnd zu infiltrierten, lichenoid glänzenden Herden auswuchsen. Schon im Oktober 1924 setzte das Tumorstadium ein. Unter Arsen- u. Röntgenbehandlung vollkommene Heilung. Recidiv nach 14 Tagen. Wiederum Arsen- u. Röntgenbehandlung.

78. Voigt: 59 jähr. Frau. Beginn der Erkrankung vor 12 Jahren mit häufig recidivierendem Ekzem an Handtellern und Fußsohlen; seitdem ständiger Juckreiz am ganzen Körper. Vor 8 Jahren Auftreten von Knoten am lk. Unter- und Oberschenkel. Seit 5 Jahren bds. vor dem Ohr nicht schmerzhafte langsam wachsende Knoten. Mäßiger Juckreiz. Keine Drüsenschwellung.

79. Martin: 2 Fälle von Mycosis fungoides: 1. 33 jähr. Patientin im Tumorstadium. Heilung durch Röntgenbestrahlung. — 2. 37 jähr. Mann mit haselnußgroßen Tumoren am r. Ellbogen. Keine Drüsenschwellung. Therapie: Exstirpation des Tumors. 3 Wochen später stellt sich ein durch Jucken eingeleitetes Exanthem ein mit stecknadelkopfgroßen, derben, braunen Knötchen. Glattes Abheilen durch Arsentherapie.

80. Arzt: 53 jähr. Mann, leidet seit 2 Jahren an stark schuppenden Hautaffektionen an der lk. Flanke. Mehrere Herde am Stamm und Hals. Wa.R. negativ.

81. Tarchini: 38 jähr. Mann. Die Tumoren entwickelten sich ganz langsam aus nicht juckenden, glänzenden, derben Knötchen. Völlige Rückbildung durch Röntgenbestrahlung.

82. Brünauer: Verf. gelang es, Mycosis fungoides auf ein Meerschweinchen zu übertragen.

83. Pohlmann: 48jähr. Mann mit handtellergroßen Infiltraten am lk. Oberschenkel.

84. Spiethoff: Verf. berichtet über günstigen Einfluß der Röntgenstrahlen in einem Falle von Mycosis fungoides d'emblée.

85. Prozo: 38jähr. Mann. Seit 6 Jahren Juckreiz mit erythrodermischen Erscheinungen. Pigmentation der ganzen Haut; starke Lymphdrüsenschwellung. Therapie: Röntgenbestrahlung.

86. Jacobi: 60jähr. Gastwirt. Prämykotisches Stadium dauerte 7 Jahre. Im April 1925 Auftreten von Infiltraten am lk. Oberschenkel, rasch zerfallender Tumor. Fast gänzliche Abheilung auf Arsen und Röntgen.

87. Frühwald: 59jähr. Mann, bei dem die Erkrankung seit 40 Jahren besteht. Über den ganzen Körper sind schuppende, rote Herde verteilt. An Kopf, Schulter und r. Oberschenkel mehrere Knoten, die auf Röntgenbestrahlung zurückgingen.

88. Justus: 3 Fälle von Mycosis fungoides: 1. 73jähr. Patient. Beginn des Leidens vor 3 Jahren. Die an der Stirn zunächst aufgetretenen Infiltrationen verbreiteten sich über Hinterhaupt, Schulter und Arme. Auch die Wangenschleimhaut ist von bläulichschwarzen Plaques bedeckt. — 2. 63jähr. Patientin. Seit einem Jahr Jucken im Nacken und Anschwellung der Haut. — 3. 53jähr. Frau im infiltrativen Stadium.

89. Levin: 44jähr. Patient bekam im Anschluß an eine antisyphilitische Kur Mycosis fungoides. Blutbild normal. Eine Biopsie ergab Veränderungen der inneren Organe (Milz, Lungen), die im histologischen Aufbau den Hautinfiltraten glichen.

90. Bloch: 62jähr. Frau. Das Leiden besteht seit 20 Jahren. Beginn mit einem Lichen ruber planus ähnlichen Herd.

90a) Bloch: 40jähr. Frau mit schlechtem Allgemeinzustand zeigt derbe Infiltrate auf der ganzen Körperoberfläche. Auf Röntgenbestrahlung vorübergehende völlige Abheilung.

91. Abramowitz: 60jähr. Mann. Seit einem Jahr an heftig juckenden Hautaffektionen leidend. Am ganzen Körper girlandenförmige Plaques. Röntgenbestrahlung von Erfolg.

92. Mc. Cormac: 52jähr. Patient, bei dem das Leiden seit 15 Jahren in heftigen Juckattacken sich kundtut. Die im Jahre 1920 aufgetretenen Tumoren wurden durch Röntgenbestrahlung rasch beseitigt. Rezidive reagierten nicht mehr auf Röntgen.

93. Meschnikoff: Bei einem mit X-Strahlen behandelten Fall von Mycosis fungoides verschwanden die Tumoren sehr rasch, traten aber bald wieder auf. Meschnikoff schließt sich der Ansicht von v. Zumbusch an und warnt vor zu großem Optimismus.

94. Arndt: Das Leiden besteht seit 6 Jahren, seit $^1/_4$ Jahre stärkere Infiltratbildung. Kein Jucken, keine Drüsenschwellung. Auf dem Boden dieser Infiltrationen entwickelten sich nach kurzer Zeit typische Tumoren.

95. Orschewa: Verf. berichtet über einen Fall von Mycosis fungoides mit 5 Jahre dauerndem prämykotischem Vorstadium.

96. Frei: 65 jähr. Mann. Die Erkrankung begann vor 24 Jahren mit flüchtigen, erythematösen Herden. Das jetzige infiltrative Stadium besteht seit 9 Jahren. Starkes Jucken. Besserung auf Arsen und Röntgen.

97. Zeisler: 50 jähr. Frau. Seit mehreren Jahren besteht das Leiden. Die Patientin befand sich noch vor 6 Monaten in allerschlechtestem Allgemeinzustand. Durch längere Behandlung mit Sulfarsphenamin, Röntgenstrahlen, Kaliumpermanganatbädern und Arsen wurde sie völlig geheilt und wieder arbeitsfähig.

98. Nobl: 76 jähr. Frau. Seit 8 Jahren erkrankt mit fungoiden Granulomen auf der Kopfhaut. Seit $1^1/_2$ Jahren Stillstand des Prozesses (völlige Involution nach Röntgen und Arsen).

99. Unna: 34 jähr. Fräulein. Seit 1 Jahr erkrankt. Die Plaques heilten auf Kromayer-Druckbestrahlung ab.

100. Barnewitz: 54 jähr. Mann. Entstehung des jetzigen Leidens innerhalb von 8 Jahren. Neben erythematösen Veränderungen zahlreiche Tumoren am Stamm.

101. Unna: 42 jähr. Mann im prämykotischen Stadium. Das seit 4 Monaten beobachtete Leiden glich zunächst einem papulösen, disseminierten Urticaria-Exanthem. Heilung durch Röntgen.

102. Griesbach: Bei der 50 jähr. Patientin begann das Leiden vor 5 Jahren an den Fußgelenken, nach den Knien zu fortschreitend. Vor 14 Monaten wurde auch der rechte Unterarm bis zur Ellenbeuge befallen. An einzelnen Stellen bis pflaumengroße Tumoren. Röntgen- und Arsentherapie ohne Erfolg.

103. Müller, H.: 48 jähr. Frau. Beginn vor $1^1/_2$ Jahren mit zahlreichen derb infiltrierten Plaques. Therapie: Trypaflavin 2% intravenös (25 ccm) bis 2 mal täglich brachte Besserung. Während dieser Trypaflavinkur Rückgang der Infiltrate. Der Juckreiz verschwand durch Höhensonnenbestrahlung und Eigenblutinjektionen.

104. Mayr, Julius: 49 jähr. Frau mit den drei Stadien der Erkrankung, die auf Röntgenbestrahlung und Arsen weitgehende Besserung erfuhr.

105. Ledermann: 46 jähr. Frau, bei der das Leiden seit 1918 besteht. Im Anschluß an Grippe traten auf der Brust, am Bauch und Rücken rote Flecken auf. Sehr heftiger Juckreiz, der immer noch anhält. 3 Jahre nach dem Krankheitsbeginn traten Tumoren auf. Therapie: Neben Röntgenbehandlung Neosilbersalvarsan und Wismut. Im Röntgenbild der Lungen die von Kuznitzky bei Mycosis fungoides beschriebene kleinfleckige Marmorierung. Tuberkulinreaktion negativ.

106. Lommen: Vor 12 Jahren hatte die Patientin einen stark juckenden, über den ganzen Körper verbreiteten Ausschlag. Jetzt Leisten-, Achsel- und Halslymphdrüsen geschwollen.

107. Sidlick: Seit 4 Jahren bestehen über den ganzen Körper verbreitet rote, zum Teil erhabene Flecken. Therapie: Röntgen.

108. Leeuwen: 50jähr. Mann, bei dem im Laufe des Jahres 1923 zahlreiche stark juckende, schuppende, braunrote Flecken sich ausbreiteten. Blutbild normal. Heilung durch Röntgen.

109. Troxell: 86jähr. Landwirt. Vor 5 Jahren juckender, trockener, ekzematöser Herd am rechten Arm. Vor 2 Jahren ähnliche Flecken an den Schultern und am Rücken. Die Herde verdickten sich immer mehr und zerfielen. Die Geschwüre blieben trotz Röntgenbehandlung bestehen.

110. Glossokover: Verf. berichtet über einen Fall von Mycosis fungoides, der nach 15 Höhensonnenbestrahlungen völlig geheilt wurde.

111. Müller, H.: 1. 61jähr. Frau. Lokalisation der Tumoren hauptsächlich auf dem Rücken. Durch intravenöse Arseninjektionen und Röntgenbestrahlung trat Besserung ein. — 2. 54jähr. Frau. Lokalisation am Knie. Die Patientin blieb nach ihrer letzten Behandlung vor 11 Jahren bis jetzt frei von Erscheinungen.

112. Martin, H.: 1. 37jähr. Mann. Am r. Ellenbogen zehnpfennigstückgroßer Tumor, der von glänzender Haut bedeckt ist. Starker Juckreiz an dieser Stelle. Exstirpation des Tumors. Histologisch: Papillarschicht verstrichen. Von der Epidermisgrenze bis zum subkutanen Fettgewebe diffuses, massiges Infiltrat von ganz polymorphem Zellbild. Auffallend ist eine Anzahl großer, protoplasmareicher, sehr verschiedener Zellen mit teils ovalem, teils nierenförmigem Kern. Vereinzelt auch Riesenzellen vom Langhansschen Typus. Leukozyten und Mastzellen fehlen ganz. Die Operationswunde heilt glatt. 3 Wochen nach der Exstirpation plötzlich universelles Jucken. 1 Woche später Aufschießen lichenoider roter Knötchen. Nach gesteigerten Arsengaben heilten die Erscheinungen unter Depigmentierung ab. 1 Jahr nach der Behandlung kein Anzeichen eines Rezidivs. — 2. 23jähr. Frau, seit 3 Wochen auf dem r. Nasenflügel tumorartiges, braunrotes Infiltrat, das zeitweise leicht juckt. Heilung durch Röntgen. Nach $^3/_4$ jähr. Beobachtung keine Rezidiv.

113. Cabrée: Der Autor berichtet über einen Fall von Mycosis fungoides d'emblée, bei dem als erstes und einziges Symptom ein Tumor am Rücken entstand. Verf. ist der Ansicht, daß in solchen Fällen eine frühzeitige Exstirpation radikale Heilung erwarten läßt.

114. Fraser: 1. 42jähr. Mann, dessen Erkrankung zunächst das gewöhnliche Bild einer Mycosis fungoides darbot. Später traten neben ulzerierenden Tumoren mächtige Drüsenschwellungen auf. Tod nach 2 Jahren. — 2. 40jähr. Frau mit charakteristischen Symptomen der Mycosis fungoides.

Histologisch stellen sich aber die Hautveränderungen als Lymphosarkom heraus. Keine wesentlichen Blutveränderungen. Tod nach 3 Jahren.

115. Fleischmann: 60jähr. Patient. Beginn der Erkrankung vor ca. 6 Wochen mit Rötung der Hand und des Unterschenkels. Ausbreitung der Affektion auf Gesicht und Rücken. Starker Juckreiz. Stellenweise ist das Krankheitsbild einem Lichen ruber planus ähnlich.

116. Ritter: Bericht über einen Fall von Mycosis fungoides mit (Tumorstadium), der durch Röntgenstrahlen völlig geheilt wurde.

117. Artom: 44jähr. Mann. Beginn der Erkrankung vor 2 Jahren mit erythematösen Hautflecken, die mit intensiver Pigmentierung abheilten. Später traten zahlreiche Tumoren am Rücken und im Gesicht auf.

118. Arndt: Die Affektion bestand bei dem Patienten schon seit 28 Jahren. Erst in letzter Zeit haben sich erhabene Infiltrate gebildet. Jegliche Therapie erfolglos. Bemerkenswert ist die lange gutartige Dauer.

119. Rosenthal: 73jähr. Patient. Die Erkrankung begann mit Jucken in der Genitalgegend vor einem Jahr. Diät, Umschläge, Salbenbehandlung und Höhensonnenbestrahlungen blieben erfolglos. Status praesens: Es besteht eine aus linsengroßen Papeln auf die mittlere Stirn sich erstreckende massige Infiltration, die an manchen Stellen hyperkeratotische Auflagerungen, an anderen wiederum ihres Epithels entblößte Stellen erkennen läßt. Auch die Streckseiten der Unterarme sind von der Erkrankung befallen.

120. Klingmüller: 47jähr. Patient weist rote, zusammenhängende Infiltrate auf, mit eingestreuten bohnen- bis nußgroßen Tumoren. Über den Infiltraten ist die Haut teilweise abgehoben und nässend. Geringer Juckreiz. Allmählich verschwindet das Nässen, die Farbe schlägt von rot in bläulichbraun um. Auftreten faustgroßer Tumoren.

121. Sevin: 49jähr. Patient. Beginn der Erkrankung vor 8 Jahren mit einer pruriginösen Affektion an der Brust und am Rücken. Jeden Winter erneutes Auftreten. Die Erkrankung heilte auf Teersalbenbehandlung und Röntgenstrahlen prompt ab. Seit ½ Jahr treten die Affektionen an Hals, Rücken und Armen erneut auf und sind von starkem Juckreiz begleitet.

122. Smolka: 58jähr. Landwirt. Seit 5 Jahren Ausschlag am ganzen Körper mit mäßigem Juckreiz. Am Kopf zwei ulzerierte Tumoren. Allgemeine Drüsenschwellung. Wa.R. negativ. Tuberkulinreaktion negativ.

123. Fox Howard: 51jähr. Mann. Vor 34 Jahren Purpura haemorrhagica. 1899 Lues. 1914 drei Arsenphenamin-Injektionen; nach der dritten schwere exfoliative Dermatitis, die nach 3 Monaten wieder abheilte. 1923 nach kleiner Neoarsphenamindosis neuerliche, aber schwächere Dermatitis, aus der das jetzige Krankheitsbild sich entwickelte. Status praesens: Am Stamm und an den Extremitäten, fast symmetrisch, scharf begrenzte, trockene, rötliche schuppende, mehr oder minder infiltrierte Herde.

124. Naegeli: Blutbild bei Mycosis fungoides. Im prämykotischen Stadium wurden nie grobe morphologische Abweichungen von der Norm gefunden, wohl dagegen Eosinophilie und Leukozytose. Am Ende des prämykotischen Stadiums treten neben der Vermehrung der weißen Blutkörperchen bereits cytolische Eigentümlichkeiten auf, bestehend in toxischer Veränderung der Leukozyten (grobe Granulation, Kerne wenig pigmentiert und plump). Bemerkenswert ist der Sturz der Eosinophilen parallel mit der Verschlimmerung des klinischen Krankheitsbildes. Zur Zeit der Entwicklung der Geschwülste und namentlich subfinem trifft man hochgradige morphologische Abweichungen unter der Einwirkung toxischer Einflüsse auf das Knochenmark und das lymphatische System (Auftreten von Normoblasten, Lymphoblasten, Myeloblasten, Monoblasten, Myelozyten, Metamyelozyten).

124a) Louste: 1. 73jähr. Mann. Seit 2 Jahren unter heftigem Jucken am ganzen Körper entstandene, rote infiltrierte, teils lichenoid glänzende Herde. Inguinale und axillare Lymphdrüsenschwellung. Das Jucken ließ bei Ultravioletbestrahlungen nach. — 2. 60jähr. Mann mit universeller Erythrodermie, der bald mycoside Tumoren folgten.

125. Lutz: 56jähr. Patientin, die seit Jahren an stark juckenden Hautausschlägen leidet. 1921 hatte sie ekzemähnliche Veränderungen an den Händen und Vorderarmen, die durch Röntgenbestrahlung geheilt wurden. Die Patientin mußte sich wenig später wiederum in Behandlung begeben. Die Erscheinungen waren jetzt viel ausgedehnter. Schuppenbildung und stellenweise Nässen. Auf Röntgenbestrahlung trat erneut Besserung ein.

126. Barnewitz: Verf. berichtet über einen Fall von Mycosis fungoides, bei dem nach 6 Monaten die Infiltrate sich wieder bildeten.

127. Hasselmann: 18jähr. Mädchen, bei dem das Leiden vor 3 Monaten am Hals begann und sich von hier rasch über das Gesicht und den Körper ausbreitete. Besserung durch Arsen und Röntgen.

128. Mierzecki: 54jähr. Mann, seit 2 Jahren an Stamm und Extremitäten heftig juckende, urticariaähnliche Herde, die stellenweise schuppen. Rasches Verschwinden unter lokaler Behandlung; ebenso rasch traten wieder Rezidive auf.

129. Berkowitz: 55jähr. Russe; vor 1½ Jahren juckende Flecken an der Lumbosakralgegend. Zur Zeit zeigt der Patient an Kopf, Hals, Wangen, Rücken und Extremitäten zahlreiche dunkelrote, leicht infiltrierte Flecken. Früher heftiger Juckreiz. Therapie: Röntgenbestrahlung.

130. Nienhuis: 46jähr. Patientin zeigt an der Nasenspitze eine ulzerierende Geschwulst. Heilung durch Röntgenbestrahlungen. Einige Monate später starb die Patientin an perforierender Peritonitis. Bei der Sektion fand man Geschwülste im Darm, in vielen Lymphdrüsen, in den Lungen, in der Leber und im Pankreas. Die Geschwülste glichen histologisch dem Tumor an der Nase.

131. Abramowitz: 70jähr. Patientin. Leiden seit 17 Jahren, durch Röntgenstrahlen und Arsen davon befreit.

132. Semon: 64jähr. Patient. Im März 1925 traten rote Flecken an Armen, Schultern, Hals und Genitalien auf, die auf externe Behandlung hin verschwanden. Etwa 4 Monate später Bildung schmerzlos wachsender Tumoren. Therapie: Röntgenbestrahlung.

133. Fox Howard: 36jähr. Mann; seit 6 Jahren an Hals, Stamm und Armen zahlreiche scharf begrenzte, trockene, schuppende Herde. Im Gesicht, an Nacken, Stamm und Armen haselnuß- bis taubeneigroße Tumoren. Therapie: Röntgenbestrahlung.

134. Ochs: 60jähr. Frau. An der Außenseite der Brust orangegroßer, gelappter Tumor; ähnlicher Tumor an der Kontaktfläche des lk. Armes. Die Tumoren traten auf ohne vorausgegangene erythematöse Hautveränderung.

135. Arndt: 64jähr. Frau. Seit 10 Jahren bestehendes infiltratives Stadium.

136. Eschweiler: 40jähr. Frau. Beginn mit einem Ekzem am r. Oberschenkel. Seit 2 Monaten Tumorbildung an dieser Stelle.

137. Louste: 65jähr. Mann, bei dem sich ohne Vorstadium große, derbe Tumoren im Gesicht entwickelten. Auf Röntgenbestrahlung Rückgang der Geschwülste, die aber immer wieder rezidivierten und schließlich auch Stamm und Extremitäten befielen.

138. Gager: 40jähr. Mann, bei dem das Leiden seit 3 Jahren besteht. Der ganze Körper ist mit infiltrierten, ziegelroten Flecken bedeckt. An der Innenseite des rechten Fußes dunkelroter Tumor. Röntgenbestrahlung von Erfolg.

139. Nanta: 60jähr. Mann mit Tumoren am Oberschenkel und Schwellung der Inguinaldrüsen. Nach anfänglich promptem Rückgang der Tumoren auf Röntgenbestrahlung neuerliche Aussaat.

140. Martenstein: 46jähr. Frau, die im Röntgenbild folgende Besonderheiten zeigt: Auffallend breite Hiluszeichnung, derbe deszendierende Strangzeichnung und disseminierte, kleinfleckige Verschattung der mittleren und unteren Lungenpartien. Tuberkulinreaktion neagtiv.

141. Naegeli: 19jähr. Mädchen. Beginn vor 5 Jahren in Form starker Schuppenbildung am Kopf. Nach 1 Jahr Auftreten eines blasenbildenden Exanthems; abwechselnd nässender, schuppender, trockener Hautausschlag.

142. Kanno: 1. 67jähr. Frau. Beginn vor 12 Jahren mit intensivem Juckreiz. Nach dem prämykotischen Stadium Auftreten von Tumoren am ganzen Körper. — 2. 59jähr. Mann, der seit 39 Jahren an der Erkrankung litt.

143. Bloch: 50jähr. Mann, allmähliche Entwicklung der Herde seit 3 Jahren. Auf dem lk. Schulterblatt großer, unregelmäßiger Tumor.

144. Chable: 72jähr. Mann. Zwei rasch ulzerierende Tumoren in der Scheitelgegend. Auf Röntgenbestrahlung Besserung.

145. Jamieson: 56jähr. Russe mit Tumoren am ganzen Körper. Guter Erfolg durch Röntgenbestrahlungen.

146. Corson: Ulzerierender Tumor am r. Oberschenkel. Rezidiv nach 2 Jahren.

147. Lortat: 30jähr. Patient mit psoriasähnlichen, zum Verfall neigenden Herden. Kein Jucken, dagegen anfallsweise Schmerzen. Blutbild: Erythrozyten 4200000, Leukozyten 12400, davon 33% Polynukleäre, 15% große, 50% kleine Mononukleäre, 2% Eosinophile.

148. Ochs: 36jähr. Mann. Beginn vor 5 Jahren mit kleinen roten Punkten an den Beinen, allmähliches Ausbreiten über den ganzen Körper. Therapie: Röntgenbestrahlung und Natriumthiosulfat.

149. Kwiatkowski: 48jähr. Mann. Patient wurde nach einer Terpentin- und Arsen-Injektionsbehandlung gebessert entlassen. Bereits nach kurzer Zeit erfolgte Neuaufnahme: An einzelnen Stellen unregelmäßig verstreute, blaurote Infiltrate, deren Zentrum geschwürig zerfallen ist.

150. Roques berichtet über einen Fall von Mycosis fungoides, der durch Arsen und Röntgen geheilt wurde.

151. Finnerud: 37jähr. Patient, seit 21 Monaten an universeller, schuppender Dermatitis leidend, die von den Schultern ausgehend bald den ganzen Körper ergreift. Starkes Jucken. Lymphdrüsenschwellung.

152. Clark: 50jähr. Frau. Beginn vor 5 Wochen mit Auftreten von Knoten, die zum Teil spontan unter Pigmentierung der Haut sich zurückbildeten.

153. Conrad: 51 Jahre alter Maler. Im Jahre 1922 trat ein roter, ovaler, erythematöser Fleck am r. Oberschenkel auf. Kein Jucken. Später gesellten sich dunkelrote, unscharf begrenzte Herde in Gesicht und Nacken, an Beinen und Armen dazu.

154. Nobl: 50jähr. Patient, der ganze Körper ist von erythematösen Herden befallen. Die Röntgenbehandlung mußte wegen des schlechten Allgemeinzustandes aufgegeben werden.

155. Kren: 51jähr. Hausgehilfin. Typisches, über den ganzen Körper ausgebreitetes Krankheitsbild, seit 4 Jahren bestehend. Alle Stadien vom ekzematoiden bis zum Tumorstadium deutlich wahrnehmbar.

156. Scherber: 26jähr. Frau, mit dichter Aussaat von pfennig- bis markstückgroßen, rotbraunen, mäßig erhabenen, stark juckenden Infiltraten, die zum Teil eingedellt erscheinen.

157. Pautrier: 45jähr. Patientin. Beginn vor 2 Jahren mit leicht juckendem Tumor auf der Streckseite des r. Oberarmes. Nach 10 Monaten Entstehen weiterer Tumoren. Gutes Ansprechen auf Röntgen.

158. Nienhuis: Tumor an der Nase. Nach Röntgenbehandlung völliges Abheilen. Einige Monate später Exitus. Die Sektion ergab Granuloma fungoides mit innerer Lokalisation in Pankreas, Darm und Lungen.

159. Heden: Bericht über gute Erfolge bei Mycosis fungoides unter Verwendung von Laktoselösung. Er injizierte konz. Laktoselösung intravenös.

160. Wegelin: Bei einem 72jähr. an typischer Mycosis fungoides erkrankten Mann fand sich ein faustgroßer, hämorrhagisch infiltrierter Tumor in der r. Nebenniere.

161. Stevens: Verf. berichtet über günstigen Einfluß intravenös gegebener Radiumdosen auf Granuloma fungoides.

162. Darier: Verf. beschreibt einen Fall, bei dem sich Tumoren im Herzen fanden. Der 35jähr. Patient starb an fortschreitender Herzschwäche. Die Sektion ergab 8 Tumoren an den Ventrikeln.

163. Clark: 43jähr. Frau, vor 8 Jahren Lupus erythematodes. Heilung durch Quarzlampe und CO_2. Vor 3 Jahren starkes Jucken, dem ein Jahr später ekzematoide Herde am Rücken, am Stamm, im Gesicht und an den Armen folgten.

164. Kreibich: 58jähr. Patientin. Beginn an der lk. Schulter vor 4 Jahren. Starkes Nässen, teilweise Krustenbildung. Am Rücken Tumoren von tomatenartigem Aussehen. Axillare und inguinale Drüsen mächtig vergrößert.

165. Fox Howard: 76jähr. Mann. Seit 5 Monaten im Gesicht, am Stamm und an den Extremitäten hellrote, schuppende Herde.

166. Grzybowski: In diesem Fall von Mycosis fungoides traten im Gesicht tiefrote Effloreszenzen auf. Die vorhandenen Tumoren hatten zunächst nicht die Tendenz zu zerfallen, erst im Endstadium Auftreten tief zerfallender Geschwüre.

167. Oppenheim: 35jähr. Patient. Beginn des Leidens vor 5 Jahren mit allgemeiner Schuppung. 1923 Erythrodermie mit Drüsenschwellung. Seit März 1926 traten Knoten und Infiltrate auf. Lymphdrüsen mächtig geschwollen. Eosinophilie 15%.

168. Seminaro: 27jähr. Patientin. Die Erkrankung begann vor 4 Jahren mit rosaroten Flecken. Gleichzeitig starker Juckreiz. Vor 2 Jahren Auftreten von Blasen, welche erst klaren, später eitrigen Inhalt aufwiesen und nach einer Dauer von 4—5 Tagen verschwanden. Die gleichen Erscheinungen an den Augenlidern und Ohren vergingen ebenfalls nach 14 Tagen. Vor etwa 4 Wochen entstanden Tumoren.

169. Westphalen: 40jähr. Frau zeigt im Gesicht und am Rumpf ekzematöse Veränderungen. Einige Stellen zeigen unter Zunahme der Infiltration Übergänge zum Tumorstadium. Die Affektion ist von unerträglichem Jucken begleitet.

170. Hoffmann: 1. 41jähr. Kutscher; zuerst etwa pfenniggroße Flecken am Arm. Mäßiger Juckreiz. Allmähliche Ausbreitung über den ganzen Körper. Im Röntgenbild scheinen die Lungen verschattet. — 2. 45jähr. Eisenformer bekam 1914 einen rotfleckigen, über den ganzen Körper sich ausbreitenden Ausschlag. 1925 wurden besonders die unteren Extremitäten be-

fallen. Kein Jucken, aber starkes Brennen. Kurze Zeit später wurde die Haut an den Armen spröde, schuppte und juckte.

171. O'Donovan: Junge Frau, bei der durch Röntgenbestrahlung die Tumoren völlig verschwanden. Bemerkenswert ist in diesem Falle das schnelle Entstehen der Tumoren und das Fehlen des prodromalen Juckreizes.

172. Du Bois: 46jähr. Patientin; durch 12 intravenöse Einspritzungen von Radium-Emanation sind fast sämtliche Tumoren am Rumpf verschwunden, ebenso sind die mächtig geschwollenen Drüsen zurückgegangen.

173. Farber: 39jähr. Landwirt mit typischer Mycosis fungoides. Therapie: Röntgenbestrahlung.

174. Kwiatkowski: Bei dem Patienten traten die ersten Effloreszenzen vor 7 Jahren auf. Status praesens: Die Haut ist mit Ausnahme der Handflächen und Fußsohlen intensiv pigmentiert, dazwischen finden sich verschieden große, alabasterweise, atrophierte Flecken. Bis faustgroße, zum Teil zerfallene Tumoren geben der Erkrankung ein besonders charakteristisches Aussehen.

175. Hynie: 67jähr. Frau zeigt flächenhafte Ausbreitung eines juckenden, nässenden Ausschlages an der r. Bauchseite und an der Innenseite des lk. Oberschenkels.

176. Frühwald: 1. 66jähr. Frau zeigt haselnußgroße Knoten an der Innenseite des r. Oberschenkels. Am Knie ulzerierender Tumor. Exitus infolge Marasmus. — 2. 75jähr. Frau, seit 9 Wochen juckender Ausschlag. Über den ganzen Körper sind handtellergroße, unregelmäßig begrenzte, konfluente Herde von gelblicher Farbe verbreitet. Mäßiger Juckreiz.

177. Brauer: 58jähr. Mann mit zahlreichen, reibeisenartigen bzw. lichenoiden Herden am ganzen Körper. Pflaumengroßer Tumor in der lk. Augenbrauengegend. Unter Bäder-, Salben-, Höhensonnen- und Arsenbehandlung trat vorübergehendes völliges Abheilen ein. Nach kurzer Zeit Rezidive.

178. Weiß: 61jähr. Neger zeigt ausgedehnte Eruptionen am Stamm und an den Lenden, die von heftigem Juckreiz begleitet sind. Geringe Remissionen auf Röntgen.

179. Peyri: Fall von Mycosis fungoides, bei dem die Biopsie charakteristische Lymphozytennester im Rete Malpighii zeigte. Die Affektion, die vor 3 Jahren unter heftigem Jucken am r. Fuß einsetzte, hatte keinerlei Allgemeinstörungen und Veränderungen im Blutbild zur Folge gehabt.

180. Eichler u. Rottmann: 58jähr. Patient, der seit seinem 23. Lebensjahr an einem Ausschlag litt. Vor 4 Jahren entstanden kleine tomatenartige Tumoren. Die Sektion ergab metastasenartige Knötchen in bd. Lungen, Schilddrüse, Pankreas, Inguinal- und Axillarlymphknoten. Ähnliche Fälle über Mycosis fungoides mit innerer Lokalisation wurden von v. Zumbusch, J. Mayr, Paltauf, Scherber und Arzt beschrieben.

181. Kreibich: 1. 76jähr. Patientin. Beginn vor einem Jahr mit schuppenden, braunroten Infiltraten. Neuerdings Auftreten von Tumoren, die im Zentrum teilweise exulzeriert sind. — 2. In einem anderen Falle von Mycosis fungoides traten im Bereich der Extremitäten Ödeme auf. In beiden Fällen guter Erfolg durch Röntgen.

182. Michailow: 64jähr. Mann. Das Leiden begann vor 7 Jahren. Seit mehreren Monaten ulzerierte Tumoren. Röntgenbestrahlung hatte nur vorübergehenden Erfolg.

183. Williams: 47jähr. Mann; vor 13 Jahren Syphilis, zwei Arsphenamin-Injektionen. Seit 7 Monaten Auftreten von dunkelroten, nicht ulzerierten Tumoren an der Schläfe, die schließlich auf den ganzen Körper übergriffen. Heilung durch Röntgen.

184. Wise: 64jähr. Mann. Beginn vor 4 Jahren. Vor einem Jahr bot sich das Bild eines seborrhoischen Ekzems. Jetzt finden sich girlandenförmige, leicht infiltrierte Herde an den Unterarmen, im Gesicht und am Hals. Völlige Heilung durch Röntgen.

185. Schönhof: 1. Verf. berichtet über einen Fall von Mycosis fungoides, bei dem die prämykotischen Erscheinungen auf Röntgenbehandlung völlig verschwanden. — 2. 37jähr. Frau. Die Patientin zeigte zuerst ausgedehnte, stark juckende, lichenifizierte Hautveränderungen, namentlich an der unteren Brust- und Bauchgegend sowie am Rücken. Unter lokaler Röntgenbehandlung fast völliges Abheilen. Seit 2 Monaten Rezidiv.

186. Popow: 67jähr. Frau. Beginn vor 7 Jahren mit starkem Jucken im Bereich der Bauchhaut. Zur Zeit bestehen haselnuß- bis kleinkindskopfgroße Geschwülste. Einige der Tumoren sind gestielt, andere sitzen breitblasig auf. Heilung durch Röntgen.

187. Gauvin: 42jähr. Frau. Seit 2 Jahren heftig juckender Ausschlag, der mit großen fleckigen Effloreszenzen einherging.

188. Linser: 32jähr. Frau. Beginn der Erkrankung vor 3 Jahren an bd. Beinen. In der 7. Schwangerschaftswoche erfolgte eine Ausbreitung über den ganzen Körper. Es bildeten sich graubraune Tumoren von Bohnen- bis Hühnereigröße im Gesicht, an Brust, Bauch und Rücken.

189. Rosenthal: Tuberkulinanergie bei Mycosis fungoides. In einem Fall von Mycosis fungoides und prämykotischer Erythrodermie konnte der Verf. Tuberkulinanergie feststellen. In den verschiedenen Fällen, die in der Literatur verzeichnet sind und bei denen Tuberkulinreaktionen angestellt wurden, waren diese zu 90% negativ. Jadassohn spricht von einer spezifischen Tuberkulinanergie bei Mycosis fungoides.

190. Kren: 52jähr. Patient, bei dem das Leiden mit einer psoriasisähnlichen Hautaffektion begann. Über den ganzen Körper verstreut finden sich scheibenförmige, schuppende Infiltrate. Stellenweise beginnende Tumorbildung.

191. Arzt: 48jähr. Patientin. Beginn vor 5 Jahren mit diffuser Rötung und Infiltration der gesamten Haut. Auf Röntgenbestrahlung hin verschwanden alle Herde.

192. Scherber: 1. 27jähr. Mann im Initialstadium der Erkrankung zeigt im Gesicht, besonders auf der Stirne, ekzematoide Erscheinungen. Am Stamm reichliche Aussaat teils isolierter, teils konfluierender roter Effloreszenzen. Blutbild: Vermehrung der eosinophilen, der stabkernigen und segmentförmigen Leukozyten auf das Doppelte. Histologisch: Die adventitiellen Gefäßscheiden und perivaskulären Lymphräume auffallend erweitert, um die Gefäße mehr oder minder reichliches Zellinfiltrat, bestehend aus Rundzellen und Bindegewebszellen mit großen, hellen Kernen. — 2. 32jähr. Mann mit braunrotem Tumor auf der Nase. Tuberkulinreaktion negativ. Gutes Ansprechen auf Röntgen.

193. Davis: Verf. berichtet über einen Fall von Mycosis fungoides, bei dem das Leiden über 26 Jahre bestand und durch Röntgenbestrahlung Besserung erfahren konnte.

194. Silbey: 48jähr. Patientin mit gelatineartigen Mycosistumoren. Heilung durch Röntgen.

195. Eichler u. Rottmann: Bei dem 48jähr. Patienten bestanden die prämykotischen Herde seit nahezu 40 Jahren. Tumoren traten erst vier Jahre ante mortem auf. Die Obduktion ergab zahlreiche Herde in Lungen, Schilddrüse und Pankreas.

196. Throne: 49jähr. Mann. Vor 2 Monaten Schwellung der Speicheldrüsen. Kurz danach traten Hautaffektionen auf, die eindeutig für Mycosis fungoides sprachen.

197. Leeuwen: 52jähr. Patient war anscheinend nach Röntgenbestrahlung von seiner Mycosis fungoides befreit. Nach wenigen Monaten trat eine Erythrodermie auf, die unter lokaler Röntgenbehandlung wieder abheilte.

198. Birnbaum: 52jähr. Frau; die Affektion begann an der Brust und am Hals. Die Erkrankung verlief zunächst unter dem Bild einer Parapsoriasis; konnte aber histologisch sicher als Mycosis fungoides diagnostiziert werden.

199. Liechti: 1. 72jähr. Mann mit einem Mycosistumor in der Niere. — 2. 35jähr. Frau, bei der die Sektion eine Mitbeteiligung von Milz, Leber und Nebennieren ergab.

200. Rajka: Verf. berichtet über einen Fall von Mycosis fungoides mit Tumoren am Herzen und faustgroßem Tumor an Stelle bd. Nebennieren.

201. Brezovsky: 20jähr. Schlosser, bei dem das Tumorstadium der Erythrodermie vorausging.

202. Mierzecki: 60jähr. Frau mit Herden an Stamm und Extremitäten.

203. Wise: 67jähr. Mann mit Tumoren und Infiltration im Gesicht, am Gesäß und Oberschenkel.

204. Rusch: 66jähr. Mann mit exanthematisch verteilten linsengroßen Plaques und vereinzelten kirschgroßen Tumoren. Dauernd Rezidive.

205. Canelli: Nachdem die Patientin 11 Monate lang ihr Kind gestillt hatte, trat plötzlich eine Verminderung der Milchsekretion der lk. Brustdrüse ein. Bald danach Auftreten eines ekzemartigen Ausschlages. In der Gegend der lk. Brustdrüse entstanden wenig später violett verfärbte Tumoren.

206. Audry: Auf dem Rücken ein typischer Tumor. Therapie: Totalexstirpation. Die Nachuntersuchung nach 3 Jahren 9 Monaten zeigte nichts von einem Rezidiv.

207. Brezovsky: Bei dem 20jähr. Mann entwickelte sich auf der Brust über dem Sternum ein stark juckender Fleck. Nach einigen Wochen trat an der gleichen Stelle ein markstückgroßes Infiltrat auf.

208. Mainzer Fachabteilung. 46jähr. Frau. Infiltrationen und Tumoren am ganzen Körper. 4 Jahre mit arseniger Säure intravenös behandelt. Letzte Monate Spirozid in üblicher Form.

209. Werther: 59jähr. Polizeibeamter, während der Militärzeit angeblich an Schuppenflechte erkrankt. Allmähliche Ausbreitung über den ganzen Körper. Neben stark infiltrierten Partien in letzter Zeit Auftreten von Tumoren. Vorübergehender Erfolg durch Arsen und Röntgen; außerdem wurden Trypaflavineinspritzungen und Höhensonnenbelichtungen vorgenommen. Der Patient starb an Lungenembolie; keine Metastasen.

210. Oliver u. Zeisler: 50jähr. Patient. Seit 18 Jahren erkrankt, zeigt über dem ganzen Körper ausgedehnte Erythrodermie, die aus unregelmäßig angeordneten Flecken besteht. Neuerdings Auftreten von Tumoren an bd. Seiten des Rumpfes und an den Vorderarmen. Therapie: Röntgen.

211. Wise: 76jähr. Frau. Beginn am Bauch, rasche Ausbreitung über den ganzen Körper. Auftreten von Tumoren an Stamm, Oberschenkel und Unterarmen. Rückbildung durch Röntgen. Heftiger Juckreiz.

212. Dore: 49jähr. Mann. Seit 16 Jahren eine umschriebene, das Handgelenk und einen Teil des Unterarmes einnehmende juckende, psoriasiforme Eruption aufweisend, welche auf leichte Verletzung hin mit einem großen proliferierenden Geschwür antwortete. Guter Erfolg durch Röntgenbestrahlung.

213. Spillmann: 35jähr. Mann. Schon 10 Jahre vor dem Erscheinen der Tumoren traten schwere Juckanfälle auf. Der Patient zeigt jetzt neben zwei großen Geschwülsten zahlreiche prurigoähnliche Papeln. Der Juckreiz ist mit dem Auftreten der Tumoren verschwunden.

214. Lespinne: Patient war früher syphiliskrank. Jetzt zeigt er einen Ausschlag, der einem seborrh. Ekzem ähnelt. Antiluetische und örtliche Behandlung erfolglos. Vor kurzer Zeit Auftreten kleiner Tumoren, die zum Zerfall neigen.

215. Grubzow: 40jähr. Patientin. Seit 6 Jahren erkrankt. Das Leiden äußert sich in einem juckenden Exanthem. Therapie: Arsen und Röntgen.

216. Genner: 66jähr. Mann. Das Leiden schritt im Verlauf von $1^1/_2$ Jahren immer weiter und war von einer starken universellen Adenitis begleitet. Im Blutbild starke Eosinophilie. Therapie: Röntgen. Nach kurzer Zeit Rezidiv.

217. Basu: 60jähr. Patient, der an Mycosis fungoides d'emblée leidet. Außer den Erscheinungen auf der Haut besteht eine Mitbeteiligung der rechten Tonsille, die vergrößert ist und zu geschwürigem Zerfall neigt. Die Sektion ergab Herde in Milz und Leber.

218. Kerl: 66jähr. Mann, bei dem ohne prämykotisches Stadium verschieden große, tief zerfallende Geschwüre am Stamm und an den Extremitäten auftraten.

219. Harris: 73jähr. Frau. Vor 12 Jahren trat ein Ausschlag auf. Seit mehreren Monaten langsam wachsende Geschwülste an der Schulter und Flanke, die sich gegen Lokalbehandlung refraktär erwiesen.

220. Lippitz: 36jähr. Frau litt 36 Monate an heftigem Juckreiz. 6 Monate später traten an der Schulter und in der Gesäßgegend markstückgroße, prämykotische Erytheme und vereinzelte flache Infiltrate auf. Auf Röntgenbestrahlung völliger Rückgang.

221. Jacobs: 57jähr. Patient. Beginn vor 3 Jahren mit mäßigem Juckreiz. Über den ganzen Körper verstreut finden sich unregelmäßige, bläulichrote Verfärbungen. An der Stirne fünfmarkstückgroßer infiltrierter Herd.

222. Kerl: 66jähr. Patient, der im September 1927 erkrankte. Erst traten Knoten am Stamm und an den Oberschenkeln auf, die in der Nähe des Nabels ulzerierten und unter Narbenbildung abheilten. Dem Tumorstadium ging kein prämykotisches Stadium voraus.

223. Pickelmann: 35jähr. Mann, dessen Leiden vor $1^1/_2$ Jahren unvermittelt mit etwa markstückgroßen, braunen, teils ulzerierten Plaques am ganzen Körper begann. Kein Jucken. Röntgenbehandlung von Erfolg.

224. Arzt: 51jähr. Frau litt vor $^1/_2$ Jahr an heftigem Juckreiz. Gesicht, Stamm und Extremitäten sind von braunroten, konfluierenden Plaques bedeckt.

225. Schamberg: Negerin mit zahlreichen bläulichroten erhabenen Stellen an bd. Armen, Stamm, Bauch und Oberschenkeln. Walnußgroße Tumoren am Stamm. Therapie: Neosalvarsan-Injektionen und Röntgenstrahlen.

226. Wise: 44jähr. Frau mit unscharf begrenzten livid verfärbten Herden. Der früher starke Juckreiz ist auf Arseninjektionen und Röntgenbestrahlungen verschwunden.

227. Moncorps: 36jähr. Mann, mit erythematösen und psoriasiformen Hauterscheinungen beginnend. Nach 3 Monaten flache Infiltrate; nach 6 Monaten ulzerierende Tumoren. Innerhalb von 26 Tagen fiel in Abständen

von nur wenigen Tagen ein Hirnnerv nach dem anderen aus. Erst starke Trigeminusneuralgie, dann folgte Facialisparese rechts, Stauungspapille, Oculomotoriuslähmung, Doppeltsehen, Strabismus div., Anisokurie. Exitus 8½ Mon. nach Beginn der ersten Hauterscheinungen. Innere Organe keine Metastasen, wohl aber mykosidisches Gewebe im Perineurium und Endoneurium des Ganglion Gasseri und sämtlicher Hirnnerven mit Ausnahme des Olfactorius.

228. Jacoby: 31 jähr. Frau mit flachen, teils leicht erhabenen, wenig infiltrierten Herden. Beginn vor ¾ Jahren. Tuberkulinreaktion negativ.

229. Krantz: Tumoren und erythrodermische Stellen am ganzen Körper. Die Erkrankung besteht seit 10 Jahren. Auf Röntgenbehandlung Rückgang der Erscheinungen.

230. Kerl: Seit 2 Monaten besteht unterhalb des rechten Augenlides ein über bohnengroßer prominenter Tumor. Der Tumor zeigt auffallend gelbrote Farbe. Radiumtherapie von Erfolg.

231. Vollmer: 59 jähr. Frau. Seit 2 Jahren haben sich kleine, braune Knoten entwickelt, die teils flächenhaft im Hautniveau liegen, teils als kleine Knötchen sich darüber erheben. Hauptsächlich befallen sind Stirn, Unterlippe, bd. Wangen; einzelne Knoten finden sich auf der Brust.

232. Mierzecki: 34 jähr. Mann. Beginn vor 4 Jahren als prämykotische Erythrodermie. Seit einigen Monaten Tumoren, welche nach kurzer Zeit exulzerierten. Allgemeine Lymphdrüsenschwellung. Nur unbedeutende Besserung auf Radium und Röntgen.

233. Riemema: 75 jähr. Patient, seit seiner Jugend leichte Ichthyosis. Vor 15 Jahren entstand starkes Hautjucken, das allmählich nachließ; es traten anschließend rote, handtellergroße, schuppende Flecken auf. Auf dem Rücken findet sich ein etwas erhabenes Infiltrat, das an einer Stelle ulzeriert. Völlige Heilung durch Röntgen.

234. Lilienstein: Typischer Fall von Mycosis fung. mit ekzemartigen Plaques, braunroten Infiltraten und Tumoren. Rasche Rückbildung unter Arsen und Röntgen.

235. Dufke: 73 jähr. Frau. Beginn der Erkrankung vor 4 Jahren. Die Pat. wurde schon früher mit Röntgenstrahlen behandelt, welche die primären Erscheinungen zum Verschwinden brachten. Neuerdings an allen Körperstellen Infiltrate und Tumoren.

236. Snider: 51 jähr. Frau, die seit 2 Jahren an einem Ausschlag an den Beinen leidet. Mäßiges Jucken.

237. Williams: Der Patient wird seit 2½ Jahren mit Röntgenstrahlen und Arsen-Injektionen behandelt. Arsen wurde dann durch Natriumthiosulfat ersetzt, da er es auf die Dauer nicht ertragen konnte.

238. Krantz: Vor 4 Jahren traten bei der Patientin am Hals Infiltrate auf, die nach Röntgen wieder zurückgingen. Seit etwa 4 Monaten Auftreten von

Tumoren auf der Schulter, die anfänglich auf Röntgen reagierten, sich dann plötzlich aber refraktär verhielten.

239. Zenses: Patient mit erythematösem Exanthem, das mäßig juckt. Außerdem besteht noch eine tomatenartige Geschwulst am Rücken.

240. Laubal: 52jähr. Landwirt. Die Haut des ganzen Körpers ist diffus infiltriert; an zahlreichen Stellen Schuppung und Nässen.

241. Arzt: 63jähr. Frau. Beginn 1926. Mehrmals ohne Erfolg mit Röntgenstrahlen behandelt.

242. Habermann: 62jähr. Frau. Seit 5 Jahren Hautveränderungen. Knotenbildung vor einem halben Jahr. In letzter Zeit entstand an verschiedenen Stellen intensive Pigmentierung.

243. Ostrowski: 42jähr. Mann mit prämykotischem und infiltrativem Stadium.

244. Brown: 42jähr. Patientin leidet seit 18 Jahren an einer juckenden Hautaffektion. Jetzt universelle ekzematoide Eruptionen. Im Gesicht und auf dem Kopf eine Anzahl von Knoten.

245. Arzt: 32jähr. Frau. Vor 7 Jahren begann die Erkrankung mit zahlreichen Flecken auf der Haut des Stammes und der Oberschenkel. Im Juli ds. Jahres traten Knoten im Bereich des Bauches und bd. Flanken auf. Weitgehende Rückbildung durch Röntgenbestrahlung unter Zurücklassung pigmentierter Flecken.

246. Kerl: 55jähr. Frau. Rückgang der Tumoren durch Radiumbestrahlung. Nach kurzer Zeit traten neue Knoten an Stirn und Wange auf.

247. Jaja: Die zerfallenen Mycosisknoten, welche auf dem Glied in der Schambeingegend und in den Schenkelbeugen saßen, konnten auf Röntgenbestrahlung weitgehende Rückbildungen erfahren.

248. Peronnagian: 30jähr. Italiener. Vor 14 Jahren Schanker, damals einige intramuskuläre Einspritzungen. 4 Jahre später generalisierter, erythematöser Ausschlag, der niemals ganz verschwand und sich zeitweise verstärkte. Starker Juckreiz. Vor 2 Monaten fünf intrav. Injektionen (wahrscheinlich Salvarsan), die den Ausschlag und das Jucken verstärkten. Zur Zeit bestehen am ganzen Körper dunkelrote schuppende, leicht erhabene Herde von wechselnder Größe.

249. Szandicz: 38jähr. Mann. Prämykotische Erscheinungen und Tumoren aufweisend. Beginn vor 1 Jahr mit vereinzelten, fingernagelgroßen, rosaroten Flecken am Stamm. Seit etwa 6 Monaten Auftreten von Tumoren. Intensiver Juckreiz.

250. Bohnstedt: 50jähr. Mann mit einem typischen, seit 30 Jahren über den ganzen Körper verbreiteten Ekzem. Infiltrierte Partien am Hals.

251. Sezary: 63jähr. Frau. Beginn vor einem Jahr mit Bildung eines weichen, nicht schmerzhaften, erbsengroßen Tumors über der lk. Augenbraue. Operative Entfernung hatte Rezidiv im Gefolge. Jetzt besteht an der gleichen

Stelle ein hühnereigroßer Tumor, der sich auf Röntgenstrahlen rasch zurückbildet.

252. Moncorps: Verf. impfte einen Teil eines nicht ulzerierten Mycosistumoren auf ein Meerschweinchen über. Nach 3 Wochen Auftreten eines Tumors am Versuchstier, rasches Wachstum bis Taubeneigröße und Gewichtsabnahme. 5. Woche: Haarausfall in der Umgebung des Tumors und beginnende Exulzeration.

253. Wendt: 48 jähr. Schreiner. Beginn 1925 mit etwa zweimarkstückgroßen, schuppenden Flecken, die sich allmählich über den Rumpf und die Extremitäten verbreiteten. In der Leistenbeuge daumennagelgroße, nicht ulzerierte Tumoren.

254. Jaffée: 1. 56 jähr. Frau, bei der vor $1^1/_2$ Jahren stark juckende Flecken auf der Brust auftraten, die sich allmählich vergrößerten. — 2. 53 jähr. Frau. Vor 35 Jahren Ekzem am Oberschenkel. Das vor 25 Jahren aufgetretene Ekzem an den Händen rezidivierte 8 Jahre lang stets im Frühjahr. Vor 4 Jahren erstmals Geschwüre an den Oberarmen. Seit 2 Jahren Behandlung mit Röntgenstrahlen. Etwa seit $^1/_4$ Jahr Ausbreitung der Tumoren über den ganzen Körper.

255. Lenartowicz: 70 jähr. Mann, seit 4 Jahren erkrankt. Es besteht eine fast universelle Erythrodermie, mit zahlreichen schärfer hervortretenden, rotbraunen Infiltraten. Starker, nicht zu beeinflussender Juckreiz.

256. Berger: Untersuchung der Mycosis fungoides an vier typischen Fällen (zwei Männer: 38 und 72 Jahre; zwei Frauen: 31 und 71 Jahre).

257. Flarer: Der Fall konnte einwandfrei als Mycosis fung. festgestellt werden. Im Blute fanden sich anfangs sehr reichlich lymphoide Zellformen.

258. Freund: 32 jähr. Frau. Vor 5 Jahren bemerkte die Pat. auf dem Rücken einen handtellergroßen, heftig juckenden Ausschlag. Verschwinden auf Teersalbenbehandlung. Jetzt finden sich Herde im Übergangsstadium von lichenoidem zum Geschwulststadium.

259. Bohnstedt: 50 jähr. Mann mit einem über den ganzen Körper verbreiteten prämykotischen Ekzem, das sich im Verlauf von 30 Jahren entwickelte. Hufeisenförmiger Tumor am Hals.

260. Buschke: 56 jähr. Frau mit flächenhaften Herden. Trotz jahrelangen Bestehens keine Tumorbildung. Behandlung mit Grenzstrahlen führte zum Verschwinden der Infiltrate.

261. Moncorps: 65 jähr. Mann. Seit $1^1/_2$ Jahren universeller Pruritus. Monatelange Behandlung mit Sol. Fowleri.

262. Gougerot: Ein Fall von Mycosis fungoides, dessen prämykotisches Stadium mit hohem Fieber begann. Mit dem Einsetzen des Fiebers traten scharlachrote Exantheme am ganzen Körper auf, die von unerträglichem Juckreiz begleitet waren. 3 Wochen nach diesen Erscheinungen traten Tumoren auf. Röntgenbehandlung von Erfolg.

262. Lenartowicz: Verf. berichtet über einen Fall von Mycosis fungoides, bei dem sich nach Bestrahlung der Wirbelsäule der Juckreiz behob.

263. Barber: 46jähr. Patient. 1923 universelle, exfoliative Erythrodermie. Nach 2jähriger Behandlung mit Arsen und Röntgen wieder normale Haut. 1926 erneutes, nicht so heftiges Auftreten. Die dritte Attacke, 1927 beginnend, ist bis heute noch nicht völlig abgeheilt.

264. Dore: Verf. beobachtete einen Fall von Mycosis fung., der sich auf dem Boden einer Psoriasis entwickelte.

265. Mc. Cafferty: 41jähr. Mann. Seit einem Monat an den Oberschenkeln runde, purpurrote Tumoren von Erbsen- bis Faustgröße.

266. Mazzanti: 25jähr. Patientin mit typischer Mycosis fungoides. Arsen und Röntgen ohne Erfolg, dagegen trat auf Radiumbehandlung stellenweises Zurückgehen der Erscheinungen ein.

267. Hamburger Dermat. Gesellschaft: 40jähr. Frau. Vor 12 Jahren starken Juckreiz mit anschließendem Ausschlag. 1923 bis 1929 immer noch kleine Nachschübe makulopapulöser Exantheme, die erfolgreich mit Arsen und Röntgen bekämpft wurden. 1929 trat an der rechten Gesäßplatte eine tomatenähnliche Geschwulst auf. Der Tumor verhielt sich gegen Röntgenstrahlen refraktär. Eine Radiumsalzinjektion förderte den Zerfall. Zur Zeit Behandlung mit Röntgenstrahlen, Arsenleberextrakt, Introcidsalbe. Zur Unterdrückung des fötiden Prozesses H_2O_2 und Chloramin.

268. Traub: 44jähr. Mann, bei dem zur Zeit ein großer Tumor an der Haut des Bauches neben kleineren an den Extremitäten besteht. Starkes Jucken.

269. Wise: Bei dem 45jähr. Patienten traten vor 2 Monaten infiltrierte, blaurote Plaques auf im Gesicht, am Kopf und am Hals. Besserung durch Röntgenbestrahlung.

270. Hallam: 73jähr. Mann, leidet seit 1923 an ekzematösem nässendem Ausschlag bd. Vorderarme. Öfteres Wiederholen dieser Erscheinungen und starker Juckreiz.

271. Popow: 66jähr. Frau merkt seit 4 Monaten, daß die Haut des rechten Beines sich verdickt und uneben wird. Seit 2 Monaten die gleichen Erscheinungen auch an der übrigen Körperhaut. Neuerdings haselnußgroße Tumoren im Nacken und an der Schulter.

272. Jaffé: Vor $1\frac{1}{2}$ Jahren wurde die Patientin wegen positivem Wassermann einer Salvarsankur unterzogen. Vor etwa $^3/_4$ Jahren Beginn einer dritten Kur. Während dieser Zeit treten erstmals Hauterscheinungen in Gestalt von Ekzemen auf. Prämykotische Ekzeme am Kopf und an den Extremitäten. Bohnengroße Tumoren an den Oberschenkeln.

273. Schamberg: 48jähr. Patient weist am ganzen Körper scharfrandige Erythemherde auf, neben erhabenen Infiltrationen am Hals und an den Armen. Tumor am Bauch. Das Jucken ließ nach unter Röntgenbestrahlung und Injektion eines neuen Arsenfarbstoffes.

274. Kißmeyer: Krankheitsdauer 12 Jahre. Der Fall wurde 11 Jahre als Psoriasis betrachtet. Plötzlich traten typische Erscheinungen einer Mycosis fungoides auf.

275. Saenz und Quero: 56jähr. Frau; vor 3 Jahren erythrodermisches Stadium mit starkem Juckreiz. Rückgang auf Röntgenbestrahlung. Neben den braunroten alten Herden bilden sich neuerdings schuppende, hellrote Herde. Die Leistendrüsen zeigen erbsen- bis hühnereigroße Tumoren.

276. Herxheimer: Verf. berichtet über einen Fall von Mycosis fungoides, der durch kombinierte Arsen-Röntgentherapie günstig beeinflußt wurde und 16 Jahre ohne Rezidiv blieb.

277. Marr: 27jähr. Frau, bei der sich das jetzige Krankheitsbild im Laufe von 2 Jahren entwickelte. Neben prämykotischen Herden auf der Brust und geringer Infiltration in der Lendengegend läßt sich an manchen Stellen beginnende Tumorbildung erkennen. Therapie: Arsen und Röntgen.

278. Leeuwen: In diesem Falle von Mycosis fungoides bestand seit 1928 stark juckender, sich rasch über den ganzen Körper ausbreitender Ausschlag. Rasches Abheilen durch Röntgenbestrahlung.

279. Seemann: 57jähr. Mann, bei dem sich der frühere hämorrhagische Charakter der Erscheinungen verloren hat. Es bestehen nur noch derbe Verdickungen der Haut.

280. Wertheimer: 1. 33jähr. Negerin mit verschieden großen, pigmentierten Stellen am Körper; am Rumpf rote, leicht erhabene Plaques. Starker Juckreiz. Auf Röntgen Linderung des Juckreizes und Rückgang der Hauterscheinungen. — 2. 59jähr. Farmer mit erbsen- bis markstückgroßen Herden über den ganzen Körper verteilt. Therapie: Röntgen.

281. Arzt: 53jähr. Mann. Dauer der Erkrankung nahezu 20 Jahre, stetes Auftreten von Rezidiven. Bläuliche, schuppende, teils konfluierende Infiltrate bedecken den ganzen Körper.

282. Joukoff: Ein Fall von Mycosis fungoides, der auf Arsen und Röntgen nach kurzer Heilungsdauer immer wieder mit Rezidiven antwortete. In den letzten Jahren traten bei Wirkungslosigkeit aller therapeutischen Maßnahmen tiefgreifende Zerstörungen des Gesichtes ein.

283. Davies: 70jähr. Frau. Beginn des Leidens vor 43 Jahren mit flüchtigen erythematösen Flecken. Kein Juckreiz. Rückbildung durch Röntgenbestrahlungen. In der Folgezeit bestanden rote, unscharf begrenzte, leicht schuppende Herde an Armen und Oberschenkeln. Vor 5 Jahren Auftreten von Tumoren, die aber spontan wieder verschwanden. Im März Tumor am lk. Vorderarm. Exartikulation des lk. Armes, da der Chirurg Sarkom vermutete. ½ Jahr später Auftreten von Tumoren an der rechten Schulter, die durch Röntgenbestrahlung völlig verschwanden.

284. Ingram: 1. 66jähr. Patientin. In den letzten 10 Jahren starkes Jucken. Schuppendes Erythem am ganzen Körpper mit stecknadelkopf- bis

hirsekorngroßen Knötchen. Im Mai 1930 neben allgemeinem schuppendem Erythem Auftreten walnußgroßer Tumoren. Heilung durch Röntgenbestrahlungen. Rezidive! — 2. 34jähr. Mann. Seit 4½ Jahren universelle, juckende Hautaffektion mit nicht ulzerierten Tumoren. 1929 Wiederauftreten des Juckreizes. Besserung durch Röntgenbestrahlungen.

285. Fraga: Als die 62jähr. Patientin zur Behandlung kam, waren schon große Tumoren vorhanden, die eigenartigerweise weder auf Röntgen noch auf Arsen ansprachen.

286. Jersild: Verf. beschreibt einen Fall von Mycosis fungoides, der seit 2 Jahren stationär blieb.

287. Gougerot: 1. 61jähr. Mann im Tumorstadium. — 2. 41jähr. Frl. mit Mycosis fungoides d'emblée.

288. Vignale: 34jähr. Frau, bei der sich im Verlauf von 6 Jahren das Bild einer klassischen Alibert-Bazinschen Form der Mycosis fungoides entwickelte.

289. Almkvist: 42jähr. Frau. Im Verlauf von 5 Jahren entwickelten sich am Rumpf und an den Extremitäten leicht schuppende, mäßig infiltrierte Herde.

290. Reeves: 48jähr. Frau mit Mycosis fungoides. Therapie: Röntgenbestrahlung und intravenös 1% Lösung von Kaliumantimontartrat. Patientin konnte geheilt entlassen werden.

291. Vigne und Fournier: 68jähr. Mann. Beginn vor ½ Jahr mit einem roten Fleck, ohne subjektive Beschwerden. Bald entsteht daraus ein bläulichroter Tumor. Glattes Abheilen auf Röntgen.

292. Wise: 1. 42jähr. Frau klagt seit einem Jahr über stark juckenden Ausschlag. Deutliche Infiltrationen, die über das normale Hautniveau erhaben sind. Röntgenbestrahlung ohne Erfolg. — 2. 32jähr. Mann. Beginn vor 10 Jahren unter dem Bild einer universellen Erythrodermie. Auf Röntgen und Arsen keine Besserung. Plötzlich setzte ein heftiger Juckreiz ein. Knotenartige Infiltrate an den Armen, am Rücken und am Gesäß.

293. Samek: 53jähr. Patient. Seit ½ Jahr Auftreten typischer Infiltrate am Stamm, an den Extremitäten und im Gesicht. Guter therapeutischer Erfolg durch kleine Grenzstrahlendosen.

294. Ning: 56jähr. Frau. Im Oktober 1929 Borkenbildung auf der Stirne und Haarausfall. 1930 nesselartiger Ausschlag am ganzen Körper. Auf dem kahlen Scheitel tomatenförmige, zum Teil ulzerierte Tumoren.

295. Cole: Die Patientin gibt an, daß vor 5 Jahren, kurz nach der Entbindung eine allgemeine Eruption entstanden sei. Die Herde bestehen aus isolierten, teils konfluierenden, mattroten, linsengroßen Plaques. Kurze Zeit später Tumorstadium.

296. Cohn: 54jähr. Patientin. Beginn vor 17 Jahren; im Anschluß an die letzte von 6 Graviditäten entstanden am Hals rote, schuppende Streifen.

Allmähliche Ausbreitung über den ganzen Körper. Besserung durch Arsen und Röntgenbestrahlungen. Kurze Zeit später erscheinen Tumoren, die auf Salbenverbände und Röntgenbestrahlungen abheilten. Die Patientin erscheint nach 3 Monaten wieder. Röntgen nur mehr wenig Einfluß. Im März 1930 Exitus.

297. Bruhns: 43 jähr. Frau. Beginn vor 3 Jahren. Am Rumpf und an den Beinen finden sich jetzt erythematöse, zum Teil infiltrierte Plaques. Mäßiger Juckreiz. Kleine Tumoren am ganzen Körper. Guter therapeutischer Erfolg mit Röntgenstrahlen und Neosalvarsan.

298. Lenartowicz: 71 jähr. Mann. Vor einem Jahr wurde der Patient, dessen ganzer Körper mit schuppenden Plaques und scharf begrenzten Infiltraten bedeckt war, mit Milchinjektionen und Buckystrahlen behandelt. Daraufhin trat Besserung ein und Nachlassen des enormen Juckreizes. In der letzten Zeit Auftreten einer universellen Erythrodermie.

299. Platkina: 1. 48 jähr. Frau. Seit 3 Jahren auf der Brust kleiner, stark juckender Fleck; die Haut ist an dieser Stelle lichenifiziert und leicht schuppend. — 2. 49 jähr. Frau, hatte im Alter von 40 Jahren Typhus exanthematic. und bekam an den Stellen von subkutanen Kampferinjektionen Abszesse. Nach 10 Monaten traten an derselben Stelle stark juckende Flecken auf. Heilung durch Röntgenstrahlen unter Zurücklassung pigmentierter Stellen. 1928 traten große Tumoren am Kopf und an der lk. Schulter auf, die ebenfalls auf Röntgenbestrahlungen hin abheilten. Neuerdings ist die gesamte Haut von einem juckenden, teilweise schuppenden Exanthem bedeckt. An manchen Stellen Auftreten von Knoten und Haarausfall. Exitus infolge Marasmus. Innere Organe o. B.

300. Linser: Der Patient leidet schon seit 1916 an der Erkrankung und weist durch häufige Röntgenbehandlung stark geschädigte Hautstellen auf. Therapeutisch waren die Tumoren nicht mehr mit Röntgenstrahlen zu beeinflussen. Die Knoten wurden deshalb mit Mesothorium-X-Nadeln gespickt, die nur 2—3 Tage liegen blieben und zu völligem Rückgang der Tumoren führten.

301. Vohwinkel: Verf. berichtet über einen Fall mit einem 2 Monate lang bestehenden prämykotischen Stadium. Im Anschluß an ein Erysipel trat starke Depigmentierung ein.

302. Milan: Bei der 74 jähr. Frau begann das Leiden mit einer juckenden Stelle am behaarten Kopf und führte in schnellem Ablauf nach 5 Monaten zum Exitus. Besonders am Kopf waren multiple Geschwüre aufgetreten, ebenso am Stamm. Exitus infolge Kachexie.

303. Jacoby: 31 jähr. Mann. Vor 2 Jahren wegen chron. lichenifiziertem Ekzem mit Chrysarobin behandelt. 1929 traten hellrote, schuppende, infiltrierte Herde auf. An der r. Axilla entstand ein kirschkerngroßer, erhabener Tumor. Therapie: Arsen und Röntgenbestrahlung.

Anschließend möchte ich 11 Fälle, welche in den Jahren 1919 bis 1931 an der Dermatologischen Universitäts-Klinik München behandelt wurden, anführen:

1. Die 47 jähr. Köchin R. E. kam am 24. 8. 1918 in die Dermatolog. Klinik.

Anamnese: Die Patientin berichtet, daß das Leiden seit 1½ Jahren besteht. Zuerst hätten sich kleine Knoten an den Armen, dann am Körper gebildet.

Befund: Die Patientin befindet sich in mäßigem Ernährungszustand. Innere Organe: o. B. Am Oberarm zeigen sich enorme Granulationen; zum Teil mit nekrotischen abgestoßenen, fötiden Geruch verbreitenden Massen bedeckt. Am Rumpf und an den Extremitäten finden sich papulöse Infiltrationen, die zum Teil den Charakter der Krankheitsherde am r. Oberarm aufweisen. Die Granulationsflächen sind zerklüftet, bluten leicht und zeigen starke Sekretion. Die Patientin wurde von der medizinischen Poliklinik überwiesen. Die hier angewandte Therapie bestand in mehrmaliger Röntgenbestrahlung, Solarson- und Neosalvarsan (0.30)-Injektionen. Durch diese Behandlung erfolgte Rückbildung der Erscheinungen.

21. 9. 1918 trat plötzlich eine starke Exacerbatio des ganzen Krankheitsbildes ein. Neben den früheren Herden am r. Oberarm waren jetzt auch die r. Schulter und der lk. Oberschenkel befallen. An der Dermat. Klinik wurden nun Röntgenbestrahlungen vorgenommen, worauf sich ein Kollaps einstellte. Neben Salbenverbänden und Röntgenbestrahlungen mußten Digitalis, Coffein und Kampfer verordnet werden. Das Allgemeinbefinden der Pat. ist schlecht, sie macht einen sehr hinfälligen Eindruck und ist dauernd bettlägerig. Teilweise sind die Herde durch die Röntgenbestrahlungen vernarbt und zeigen zarte Epithelisierung; andere Herde dagegen erwiesen sich jeglicher Therapie gegenüber refraktär. An der rechten Schulter treten während der Behandlung zwei neue Herde auf, die bereits nach wenigen Tagen ulzerieren. Die bis zum 6. 12. 1918 durchgeführten Röntgenbestrahlungen müssen des schlechten Allgemeinzustandes wegen unterbleiben.

18. 12. tritt an der r. Halsseite ein kirschgroßer Tumor auf. Ödeme der Hände und Füße. Der Kräfteverfall, der nur wenig Nahrung zu sich nehmenden Patientin schreitet rasch fort. Die Therapie erstreckt sich nur mehr in Anästhesieverbänden.

Plötzlich starkes Emporschnellen der Fieberkurve von 37,9 auf 40,4°.

17. 1. 1919 Exitus.

2. Der 48 jähr. Patient Sch. K. (Dreher) kam am 6. 3. 1920 zur Aufnahme.

Vorgeschichte ohne Bedeutung.

Der 48 jähr., in seinem Ernährungszustand reduzierte Patient erkrankte vor 3 Jahren mit Drüsenschwellung am Hals und in der Gegend der oberen

Schlüsselbeingrube. Diese Schwellungen gingen nach seinen Aussagen auf Salbenbehandlung hin zurück, jedoch traten dann etwa um die gleiche Zeit mehrere kirschgroße, blaurote Flecken am Rücken auf, die stark juckten, sich rasch vergrößerten, aber unter Arsenbehandlung innerhalb 2½ Monaten gänzlich abflachten. Eine damals vorgenommene Probeexzision ergab Umwandlung des subkutanen Gewebes in derbes Bindegewebe, wie es in hyalinen Fibromen gefunden wird. Während der folgenden 1½ Jahre ging der Patient wieder seiner Arbeit in einer Munitionsfabrik nach, da er keine nennenswerten Beschwerden empfand. Erst gegen Ende 1919 zu fühlte er wieder eine Zunahme seiner Geschwulst und eine Abnahme seiner Körperkräfte. Im März 1920 trat er in die Dermatologische Klinik ein.

Es fand sich damals, fast den ganzen Körper einnehmend, in der Höhe des Angulus scapulae beginnend, beiderseits herab bis in die Kreuzbeingegend ziehend, eine zum Teil höckerige, zum Teil nur wenig erhabene, derbe Geschwulst von bläulichroter Farbe und unscharfer Begrenzung. Knotenbildungen bis zur Größe eines kleinen Apfels. Im Verlaufe der Beobachtung exulzerierte ein größerer Tumor und begann zu eitern. An einzelnen Stellen, besonders oberhalb der Geschwulstmasse fühlte man unter intakter Haut kleine, etwa haselnußgroße, unempfindliche Knoten. Oberhalb der erkrankten Rückenpartie, von hier einige Zentimeter entfernt, fand sich ein kaum erhabener, etwa 2 cm breiter und 8 cm langer bandförmiger, blaßrötlicher Streifen, in dem die erhabenen Follikel besonders deutlich zu sehen waren. An einigen Stellen bestand geringe Schmerzhaftigkeit der Haut. Drüsenschwellungen waren nirgends zu fühlen. Wa.R. und Pirquetsche Reaktion waren negativ. Dagegen fand sich eine bedeutende Steigerung der Blutkörperchensenkungsgeschwindigkeit (in 1 Std. 53 Teilstriche, also eine Vermehrung um etwa das Vierfache der normalen Werte). Das Blutbild ergab bei öfterer Untersuchung bei sonst normalen Zahlen eine Vermehrung der Eosinophilen bis zu 10%. An den inneren Organen fand sich eine Trübung der lk. Lungenspitze. Bei etwa 2 Monate dauernder Krankenhausbehandlung bildete sich unter Arsen- und Röntgenbehandlung der ganze Prozeß bei verschiedener Schnelligkeit der einzelnen Tumoren vollständig zurück. Die beiden offenen Stellen flachten wie die übrigen Tumoren ab und überhäuteten sich. Die knotenförmigen Einlagerungen unter der Haut sowie der bandförmige Streifen waren zuerst verschwunden. Am unteren Ende der Geschwulst schien sich gegen Schluß der Behandlung und während dieser eine etwa zehnpfenniggroße Erhebung auszubilden, die aber innerhalb weniger Tage wieder verschwand. Bei der Entlassung fanden sich am Rücken, besonders stark am unteren Teile, mehr oder weniger ausgedehnte, sehr intensiv dunkelbraun gefärbte, bogenförmige Pigmentationen, bei vollem subjektivem Wohlbefinden des Patienten und günstigem Ernährungszustand.

Drei Monate später kam der Mann erneut, da sich eine etwa taubeneigroße, derbe, nicht verschiebliche und nicht schmerzhafte Geschwulst in der

Leistenbeuge gebildet hatte. Ebenso waren am Rücken wieder Tumoren entstanden. Auch jetzt gingen diese und die Drüsenschwellung innerhalb weniger Wochen unter Röntgenbestrahlung zurück. Diagnostisch dachte man, da sich die Exulzeration erst spät ausgebildet hatte, an zwei Möglichkeiten: 1. Boecksches Sarkoid, 2. Mycosis fungoides d'emblée.

Für ersteres sprachen besonders die sehr intensive blaurote Färbung, die mangelhafte Exulzeration, die Knotenbildung unter intakter Haut, die Derbheit der Tumoren, der rote Streifen mit den sichtbaren Follikelentzündungen. Eine nochmals vorgenommene histologische Untersuchung führte zu folgendem Ergebnis: Vereinzelte polymorphkernige Leukozyten auf der Durchwanderung. Die Cutis und hauptsächlich die Subcutis waren von Tumormassen durchsetzt, die sich überall mit ihren Ausläufern in das gesunde Gewebe hinein fortsetzten. An den Stellen dichtester Zellansammlung war das Bindegewebe bis auf ein zartes Retikulum substituiert. Der mittlere dichteste Anteil bestand in der Hauptsache nur aus spindeligen Zellen, Rundzellen von der Art der Lymphozyten und epitheloidähnlichen Zellen. Die spindeligen Zellen lagerten zum Teil ohne Zwischensubstanz aneinander. Im äußersten Teil der Infiltrate bzw. gegen diese an Zahl zunehmend, besonders in den der Subcutis zu gelegenen Abschnitten, fand sich ein wesentlich polymorpheres Bild: außer den oben genannten Zellen Mastzellen, Plasmazellen und vereinzelte Leukozyten. Überall aber, reichlicher in den polymorpheren Teilen, fand sich vermehrter Kernzerfall, angefangen von der Auflösung des Kernes in der Zelle bis zum Auftreten außerhalb von ihr gelegener Chromatinreste. Keine Narbenbildung und keine Gefäßneubildung. Im Drüsentumor fand sich das lymphatische Gewebe vollständig ersetzt durch spindelige Zellen, Lymphozyten und epitheloidähnliche Zellen, d. h. also auch hier das gleiche Bild, das wir in den zentralen Anteilen der Hautinfiltrate beobachten konnten, nur mit der Einschränkung, daß sich jene Zellelemente polymorpher Natur so gut wie nicht vorfanden. Auch hier fiel ein gewisser Mangel eines Synzythiums auf. An einigen Gefäßen zeigte sich eine ziemlich beträchtliche Verdickung der Media. J. Mayr erwähnt zum Schluß noch: Bei Mycosisfällen, welche zur Bildung von Metastasen führen, ist es bereits beobachtet, daß sie sich in ihrem histologischen Aufbau ändern; man sieht ab und zu, daß die Metastasen nicht aus dem charakteristischen Zellgemisch bestehen, sondern fast einheitlich aus Rundzellen aufgebaut sind, so daß sie fast den Charakter eines Sarkoms haben. Es kommt vor, daß zugleich damit, wenn auch nicht in so weitgehendem Maße, auch die Hauttumoren sich in ihrem Aufbau diesem Typus nähern.

3. Der 54jähr. Spanier C. J. trat am 4. 8. 1922 ein. Das Leiden begann vor 3 Jahren. Zu Beginn starkes Jucken, das sich wieder gänzlich verlor. Dann kamen Ausschläge von ekzemartigem Charakter, zum Teil in der Form von oberflächlicher Trichophytie und von Psoriasis hinzu. Etwa 1 Jahr vor der

Klinikaufnahme entstanden Tumoren, die besonders in den letzten Monaten eine bedeutende Steigerung erfahren hatten. In Spanien war das Leiden nicht mit Sicherheit diagnostiziert worden; es wurde eine erfolglose Salbenbehandlung nebst Röntgenbestrahlungen durchgeführt. Der Patient machte bereits bei seiner Aufnahme einen sehr hinfälligen Eindruck. Rascher und kleiner Puls, stark asthmatisch, mit Schmerzen besonders in der rechten Brustseite. Die Tumoren, die in verschiedener Größe besonders über der Brust und den Extremitäten verteilt waren, auch an den Lidern fanden sich solche, hatten das typische Aussehen mykotischer Geschwülste, waren zum Teil ulzeriert und näßten an diesen Stellen. In der Umgebung dieser Herde fanden sich eine Reihe von kaum stecknadelkopfgroßen, vielfach follikulär angeordneten lividen, die umgebende Haut nur wenig überragenden Knötchen, es handelte sich hier um eben in Entstehung begriffene Herde. Außerdem fanden sich noch ausgedehnte Schwellungen unter gespannter, aber sonst normaler Haut, die am r. Arm und zum Teil auch schon über der r. Brusthälfte zu elephantiastischen Verdickungen geführt hatten. Durch diese besteht eine beträchtliche Verminderung in der Beweglichkeit des Armes. Diese Infiltrationen wirken bei der Atmung wie ein Panzer, weshalb der Pat. nur sehr oberflächlich zu atmen trachtet. Im Skrotum läßt sich ein nicht mit den Testikeln in Zusammenhang stehender Tumor abtasten. Differentialdiagnostisch bot der Fall keine Schwierigkeiten. Sein Verlauf gestaltete sich derart, daß der Patient nach 14 Tagen unter ständigen Klagen über Beschwerden auf der Brust zum Exitus kam. Therapeutisch wurden Röntgenstrahlen und Arsen verordnet. Der Blutbefund zeigte eine Leukopenie auf 5000, eine Verminderung der polymorphkernigen auf 59% und Vermehrung der kleinen Lymphozyten auf 34% und der Eosinophilen auf 6%.

Die Sektion ergab, abgesehen von den Hautveränderungen, eine erhebliche Verdickung der Weichteile der rechten Thoraxwand bis über 6 cm. Die ganze Brustmuskulatur ist von einem grauweißlichen bis rötlichen Gewebe durchsetzt, das kontinuierlich von den Hautknoten durch die Interkostalräume bis an die Pleura reicht, auch diese in Mitleidenschaft gezogen hat. An einem rechten Rippenknochen ist es durch das wuchernde Gewebe zur Spontanfraktur gekommen. Die Lymphdrüsen sind allenthalben, mit Ausnahme derjenigen im Bauchraume, bedeutend geschwellt, auf dem Schnitt graurötlich, zum Teil finden sich auch in ihnen kleinere Nekrosen. In den Brusthälften bds. Exsudatmengen. Die Lungen sind mit der Pleura verwachsen, im lk. Lungenlappen ein kirschgroßer Herd, der sich längs eines subpleuralen, zum Hilus verlaufenden Gefäßes fortzieht. Der übrige Befund und die histologische Untersuchung innerer Organe ist belanglos.

Der mikroskopische Befund der Haut ergibt, daß unter der im allgemeinen intakten, zum Teil verdünnten Epidermis Papillarkörper und Cutis bis ins subkutane Fettgewebe hinein von einem zellreichen Infiltrat erfüllt sind,

das sich in der überwiegenden Hauptsache aus Rundzellen vom Typus der kleinen Lymphozyten zusammensetzt, dem nur vereinzelt Spindelzellen, Plasmazellen, große Mononukleäre und Eosinophile beigefügt sind. Das Bindegewebe ist bis auf kleine Reste von Fasern auseinandergedrängt und verschwunden. Die Gefäße sind zum Teil von den Zellmassen durchsetzt und erfüllt. Die Elastica ist in den Herden zugrunde gegangen, die Schweißdrüsen sind bis auf einzelne Tubuli zurückgegangen. Je weiter der Prozeß in die Tiefe reicht, desto eintöniger im zelligen Aufbau scheint der Befund zu werden, die Interstitien des Fettgewebes sind so gut wie ausschließlich von Rundzellen erfüllt. Das Infiltrat der Lunge setzt sich aus dem gleichen Zellgehalt wie dem der Haut zusammen, die Interstitien zwischen den Alveolen sind in einer weiteren Ausdehnung, als dem makroskopischen Befund entsprechen würde, von Rundzellen und spärlichen anderen Zellen angefüllt. Der Hodentumor weist den gleichen Befund auf. Die Struktur der Lymphdrüsen ist zum großen Teile verwischt, hier und da sind noch Randfollikel und Follikelreste vorhanden, das Gewebe ist hyperplastisch, die Zellen auch hier fast ausschließlich Rundzellen. An einzelnen Stellen sind Nekrosen zu beobachten. Die infiltrierte Brustmuskulatur läßt nur ganz vereinzelt Reste von Muskelfasern erkennen; im übrigen ist die ganze Muskulatur substituiert von Tumormassen, deren Zusammensetzung der Haut entspricht. Diese Übergänge eines typisch mycosiden Granulationsgewebes in das monomorphe Bild einer dem Lymphosarkom nahekommenden Tumormasse sind bereits vereinzelt beschrieben. Sie sind besonders dann beobachtet, wenn auch das klinische Verhalten nicht nur Übergänge, sondern direkte Analoga zum malignen Wachstum geboten hat. Metastasen an inneren Organen und Substituierung des Organgewebes durch Tumormassen. Von vornherein wäre sogar anzunehmen, daß diese einem Sarkom zukommende Monomorphie im Tumoraufbau regelmäßig im Sinne eines malignen Wachstums wirken würde. Daß dies aber nicht der Fall sein muß, zeigt ein Fall einer bereits veröffentlichten eigenen Beobachtung, wo sich der histologische Befund vollkommen mit dem hier vorliegenden deckte und trotzdem der klinische Verlauf während einer fast zweijährigen Beobachtung durchaus ein benigner blieb. Der Rückgang der Tumoren auf Bestrahlung ging programmäßig vor sich, weder Rezidiv noch Metastasen, noch fühlbare Drüsenschwellung traten auf. Also der sarkomähnliche Aufbau braucht nicht identisch mit den übrigen Eigenschaften eines Sarkoms zu sein. Gestatten nun diese Fälle eine Sonderstellung im Sinne einer Abgrenzung von der eigentlichen Mycosis fungoides? Klinisch zweifellos nicht. Das Aussehen der Krankheitsherde, und zwar nicht nur das des dritten Stadiums, ist vollständig identisch mit dem einer typischen Mycosis fungoides. Auch der Verlauf bleibt zunächst der gleiche und kann sich nur insoferne ändern, als er die ganze Dauer der Erkrankung um einige Jahre verkürzen wird, dies aber nicht immer tun muß. Diese Verkürzung der Krankheitsdauer finden wir aber auch in Fällen, bei denen trotz eines typischen histologischen

Befundes Metastasen mit infiltrierender-substituierender Tendenz auftreten (Paltauf-v. Zumbusch). Auch der Befund an den Lymphdrüsen gibt uns nicht die Möglichkeit, eine Trennung beider Formen durchzuführen. Wir finden nach den Beobachtungen von v. Zumbusch, daß Drüsen einen mehr oder minder hyperplastischen Zellaufbau im Sinne einer großen Ähnlichkeit mit einem Lymphosarkom besitzen können, während die Hautinfiltrate typisch granulomatösen Befund zeigen; der klinische Verlauf bleibt der einer typischen Mycosis fungoides, bei welcher der Exitus nach Jahren durch Marasmus eintritt. Wir sehen ferner, daß, wie in einem Falle Paltauf-v. Zumbusch, typisch mycosides Gewebe die Drüsen erfüllte und trotzdem Metastasierung erfolgte. Wir sehen ferner, daß histologisch typische Formen ohne Umwandlung oder von Anfang an bestehenden sarkomähnlichen Zellaufbau malignes, destruierendes Wachstum zeigen können. Die Verhältnisse liegen hier ähnlich wie bei der Lymphogranulomatose, wo auch bei vorhandenem granulomatösem Aufbau destruierendes Wachstum erfolgen kann, wie ich an einem Falle, bei dem auch Knochen infiltriert und substituiert wurden, beobachten und veröffentlichen konnte. Wir sehen ferner, daß der Gehalt eines jeden und so auch des mycosiden Granulationsgewebes an einer bestimmten Zellart Schwankungen unterworfen ist, und daß besonders auch die Rundzellen stärker hervortreten können, ohne daß dadurch immer der Aufbau des ganzen Gewebes gefährdet werden müßte. Mit dem Zurücktreten anderer Zellen wie Spindelzellen werden die Lymphozyten zahlreicher. Wir sehen in unserem Falle, daß sich in den oberen Hautschichten der granulomatöse Aufbau viel stärker dokumentiert als in den unteren und den der Metastasen der Lunge oder in den Drüsen. Also der Gehalt an polymorpherem Zellmaterial ist schon bei dem gleichen Fall nicht unbeträchtlichen Verschiedenheiten unterworfen. Bei zunehmender Wachstumsgeschwindigkeit wird eine Verminderung der Weiterdifferenzierung der Rundzellen möglicherweise eintreten. Diese Formen weisen zweifellos eine weit größere Verwandtschaft zu den Mycosisformen auf als etwa zum Lymphosarkom. Gegenüber letzteren kommen noch alle die ablehnenden Momente in Betracht, die schon früher von v. Zumbusch hervorgehoben wurden. Dazu kommt vor allem, daß es Fälle gibt, bei denen die Lymphdrüsen trotz monomorphen Aufbaues der Hautinfiltrate von dem Prozesse verschont bleiben. Das hyperplastische Gewebe in den Lymphdrüsen führt in diesen Fällen dann in der Regel auch zu einer Vermehrung der Rundzellen im Blute, wie im vorliegenden Falle, oder es können unter diesen Umständen Blutveränderungen ausbleiben. Die Fälle der Mycosis fungoides d'emblée erscheinen uns in diesem Zusammenhang auch nicht anders als die übrigen zu beurteilen, da der mehr monomorphe Gewebsaufbau in dem Falle einer Mycosis fungoides d'emblée keine andere Bewertung erfahren darf als der gleiche bei der eigentlichen Form, wie von einigen Seiten versucht wurde.

4. Der 67jähr. Patient R. F. trat am 26. 8. 1921 ein.

Anamnese: Vor ca. 3 Jahren bemerkte der Patient, daß die Haut an einzelnen Stellen eine rauhe, schuppenförmige Gestalt annahm und eine bläuliche Verfärbung erfuhr. Die damals gestellte Diagnose lautete: seborrhoisches Ekzem.

Befund: Hinter dem lk. Ohr ist die Haut etwas verdickt und mit Schuppen und Krusten bedeckt. Ähnliche Erscheinungen finden sich am lk. Oberschenkel und am Gesäß; in den Achselhöhlen ist die Haut entzündlich gerötet, die Epidermis der Hände und Füße ist an den Streckseiten verdickt, gerötet und mit Schuppen bedeckt. In der Vola manus et pedis finden sich starke Hornauflagerungen, von einzelnen Rhagaden durchzogen. Drüsen o. B. Wa.R. negativ.

Therapie: Die Behandlung erstreckte sich vom 27. 8. 1921 bis 6. 9. gleichen Jahres in Kühlsalbenverbänden, Trockenpinselung Schwefelsalbe 10%, Salicilseifenpflaster und Schwefelzinkpflaster.

Entlassungsbefund: Kein nennenswerter Juckreiz, geringe feinkleiige Schuppung. Am Fußrücken ist die Haut weich und schuppt noch etwas. Starke Hyperkeratose auf der Fußsohle. Am 6. 9. 1921 wird der Patient auf eigenen Wunsch entlassen.

24. 5. 1924 erfolgte erneute Aufnahme. Im Anschluß an eine 1922 erfolgte Hüftgelenksverrenkung seien neuerdings Hautveränderungen aufgetreten, die aber an den Armen bald wieder verschwanden. Starker Juckreiz. Am lk. Ellenbogen bildete sich eine Geschwulst, ebenfalls von starkem Juckreiz begleitet.

Befund: Patient in leidlichem Ernährungszustand. Innere Organe o. B. Brust, Bauch, Rücken, Oberschenkel und rechte Gesäßhälfte weisen blaugräuliche Infiltrationen auf, die etwas über das normale Hautniveau erhaben sind; dazwischen finden sich Knötchen von Pfennig- bis Markstückgröße. Auf der Brust stellen die Veränderungen eine massig infiltrierte, von Schuppen bedeckte Fläche dar. Blutbild: Hämoglobin 80%, Erythrozyten 4 670 000, Leukozyten 8150, Polynukleäre 19%, Lymphozyten 29%, Eosinophile 2%, Mastzellen 0,5%, Übergangsformen 0,5%.

Therapie: Die Behandlung bestand neben Kühlsalbenverbänden in intensiver Röntgenbestrahlung vom 24. 5. bis 24. 6. 1924. Durch die Kühlsalbenverbände scheinen sich die Effloreszenzen zu verflachen. Im Anschluß daran wurde nun eine energische Röntgenbestrahlung weiterhin durchgeführt; der Patient erhält 3 mal tgl. Arsen in steigenden Dosen. Die Erscheinungen auf der Brust und am Rücken bildeten sich langsam zurück. An den Füßen keine nennenswerte Besserung, die Effloreszenzen sind hier knotig verdickt und deutlich über das Hautniveau erhaben.

Entlassungsbefund am 24. 6. 1924: Ödeme fast völlig geschwunden, Pigmentierung auf der Brust verblaßt. Zwischen den einzelnen Herden sind

erythematöse, lichtere Stellen sichtbar. Auf beiden Füßen finden sich derb infiltrierte Knoten, die fast größer geworden sind als vor der Behandlung. Der Patient wird am 24. 6. 1924 auf eigenen Wunsch entlassen mit der Weisung, sich noch weiterhin mit Röntgenstrahlen behandeln zu lassen.

5. Die 56jähr. Patientin J. Th. trat am 28. 7. 1924 ein.

Anamnese: Vor 8 Jahren Juckreiz am ganzen Körper, besonders in der Scheide und an den Schamlippen. Durch die vom Hausarzt vorgenommene Behandlung verschwanden die Symptome, kehrten aber regelmäßig im Zeitraum von 2 Jahren wieder. Röntgenbestrahlungen waren stets von Erfolg. Im Juli 1924 trat erstmalig ein heftig juckender Ausschlag am ganzen Körper auf. Die Patientin wurde 18 Wochen im Roten Kreuz behandelt. Bei der Aufnahme in die Dermatologische Universitätsklinik klagte sie über seit etwa 5 Wochen bestehende Schwellung der Füße und schmerzhaftes Spannen in der Kniekehle.

Befund: Mittelgroße, stark abgemagerte Patientin mit einem über den ganzen Körper verbreiteten schuppenden, zum Teil nässenden Ausschlag. Schwellung beider Fußrücken und schmerzhafte Spannung in den Kniekehlen. Der Befund und die an der r. Achselhöhle vorgenommene Probeexzision bestätigen die Diagnose Mycosis fungoides. Wa.R. negativ.

Blutbefund: 5700 Leukozyten, 3% Stab., 57% Segment., 38% Lymphozyten, 2% Eosinophile.

Therapie: Neben Kühlsalbenverbänden Arseniktropfen und Bädern mit Kalium permanganat und Röntgenbestrahlung. Auf die am 7. 8. erfolgte Bestrahlung von Brust und Bauch mußte die Patientin zweimal erbrechen. Am 10. 8. wurde die Röntgenbestrahlung auf Grund eines neuen Blutbefundes, der Leukopenie bei einer Leukozytenzahl 2900 ergab, abgesetzt. Die Brust zeigte deutliche Depigmentation. Bemerkenswert ist ein ca. 0,5 cm breiter Streifen unterhalb der Brustwarzen, der durch Überkreuzung der Strahlen eine Überdosierung erfahren hat und vollkommen depigmentiert ist. Kein Erbrechen mehr, dagegen besteht starker Durchfall, der einen erheblichen Gewichtsverlust zur Folge hat. Die Therapie besteht im wesentlichen in der Verabreichung von Arsen (2 mal 6 bzw. 2 mal 7 Tropfen). Anhalten der Diarrhoe.

27. 8. Eine teils feldartig verteilte Hyperpigmentation überdeckt mit Ausnahme der Unterschenkel fast den ganzen Körper. Die Pat. wird noch mit Schwefelsalbenverbänden behandelt. Es besteht eine Neigung zu punktförmigen Hyperkeratosen an der Streckseite des linken Ellenbogens.

17. 9. wurde die Patientin geheilt entlassen.

6. Die 69jähr. Patientin H. A. fand am 27. 9. 1925 Aufnahme.

Anamnese: Vor ca. 7 Wochen trat an der lk. Schulter ein Hautausschlag auf, der sich allmählich über den ganzen Körper verbreitete und von

mäßigem Juckreiz begleitet war. Da sich der Ausschlag immer weiter verschlimmerte, suchte die Patientin die Klinik auf.

Befund: Ältere Frau von leidendem Aussehen und schlechtem Allgemeinzustand. Die Haut am ganzen Körper, besonders an den Armen und Beinen, ist gerötet. Zum Teil in großen Lamellen abschuppende, trockene, konfluierende Herde. Am oberen lk. Scapularand findet sich ein über handtellergroßer, erhabener Tumor. Die Oberfläche des Tumors zeigt zahlreiche Granulationen und sezerniert. In der Umgebung des Tumors finden sich über die Clavicula sich erstreckende Hautpartien von tumorartiger Beschaffenheit. Innere Organe o. B. Wa.R. negativ.

Die Therapie besteht zunächst in Kühlsalbenverbänden und feuchten Umschlägen.

1. 10. 1925 Beginn der Röntgenbestrahlung des Tumors. Nach weiteren drei Allgemeinbestrahlungen tritt Röntgenkater auf (Erbrechen, Appetitlosigkeit, starke Gewichtsabnahme).

Die Hautaffektionen haben sich gebessert; der Tumor hat sich wesentlich verkleinert.

25. 11. 1925 wurden die Röntgenbestrahlungen wieder aufgenommen.

27. 11. Der Tumor ist zugranuliert, das Ekzem ist erheblich gebessert, so daß noch drei weitere Allgemeinbestrahlungen vorgenommen wurden. Die Patientin wird auf eigenen Wunsch entlassen mit der Weisung, sich im Januar 1926 zwecks weiterer Bestrahlung einzufinden.

2. 8. 1926 kam die 70jähr. Patientin wieder. Sie berichtet, daß es ihr nach ihrer Entlassung am 27. 11. 1925 zunächst gut ging. Im März 1926 brach der Herd an der lk. Schulter wieder auf. Da die Pat. sich erst am 2. 8. wieder zur Behandlung begab, hat sich der Herd bedeutend vergrößert.

Befund: Allgemeinzustand schlecht. An den Armen und Beinen psoriasiforme, schuppende Herde. Auf der lk. Schulter reichlich handflächengroßer, über der Unterlage erhabener Tumor, dessen Oberfläche stark sezerniert und zahlreiche Granulationen aufweist. Rechts etwa 2 Querfinger unterhalb des Rippenbogens ist ein etwa walnußgroßer, mit seiner Unterlage offenbar verwachsener Tumor fühlbar.

Therapie: Röntgen und Salbenverbände. Das Blutbild gestattet, weitere Röntgenbestrahlungen vorzunehmen; gleichzeitig Solarson- und Borsalbenverbände. Der Tumor an der lk. Schulter zeigt gute Heilungstendenz.

25. 8. An Stelle des früheren Tumors nur mehr eine rote Narbe. Die Patientin erhielt insgesamt 8 Solarsonspritzen. Da bei dem mäßigen Allgemeinzustand eine weitere Röntgenbehandlung nicht möglich ist und die Patientin das Krankenhaus zu verlassen wünscht, wurde sie am 25. 8. 1926 gebessert, aber weiterer ärztlicher Hilfe noch bedürftig, entlassen.

Im November 1926, also kurz nach der Entlassung, begannen die Ohren zu schwellen und stellenweise zu nässen. Ein juckender Ausschlag verbreitete sich über den ganzen Körper.

Befund: Die Haut des ganzen Körpers ist gerötet, stellenweise nässend. Psoriasiforme, mit dicken Krusten bedeckte Herde am Rücken und an den Unterschenkeln. An der lk. Schulter breite Narbe als Residuum des ehemaligen Tumors.

Therapie: Röntgenbestrahlung, Kühlsalbenverbände.

Blutbild: Hämoglobin 75%, Erythrozyten 5 000 000, Leukozyten 12 000, Polym. 71%, Eos. 4%, kleine Lymphozyten 17%, große Lymphoz. 7%, Mononukleäre 1%, Mastzellen: —.

17. 7. 1927 wird die erste partielle Bestrahlung (Gesicht und Hals) vorgenommen. Starker Temperaturanstieg auf 40°.

Neben den Salbenbehandlungen wurden in Abständen von jeweils 4 bis 6 Tagen noch weitere 6 Röntgenbestrahlungen vorgenommen. Jedoch erreichten die diesmaligen Bestrahlungen nicht den früheren Erfolg. Am Rücken bestehen immer noch psoriasiforme Effloreszenzen, ebenso an den Beinen. Auftreten neuer Herde am Kinn.

Die Patientin verläßt am 27. 9. 1927 die Klinik, da die Kasse die weiteren Behandlungskosten nicht mehr übernimmt. Die Patientin befindet sich in besserem Allgemeinzustand, ist aber angesichts der noch bestehenden Krankheitsherde ärztlicher Hilfe weiterhin bedürftig.

7. Der 35jähr. Patient A. F. trat am 27. 4. 1928 in die Klinik ein.

Die damals gestellte Diagnose lautete: Syphilis maligna.

Therapie: Syrupus ferri jodati 3mal tgl. 1 Kaffeelöffel, ferner Neosalvarsan und Bismogenol. Schmierkur mit grauer Salbe.

Der Patient wurde am 2. 7. 1928 auf eigenen Wunsch gebessert entlassen.

26. 2. 1929 kommt er wieder zur Behandlung.

Befund: Mittelgroßer, magerer Mann in reduziertem Ernährungszustand. Das Gesicht ist verfallen. Temp. 38°. Gewicht 63,4 kg.

Am ganzen Körper finden sich tiefgreifende Geschwüre von teils tumorartiger Randbeschaffenheit. Knollige Effloreszenzen, die 1—2 cm das übrige Hautniveau überragen, sitzen überall dem ganzen Körper auf. An der Brust deutliche Pigmentation. Die Haut ist dünn und atrophisch, abwechselnd von derbem Bindegewebe durchzogen.

Diagnose: Mycosis fungoides im Tumorstadium.

Therapie: Borsalbenverbände.

2. 3. 1929 erste R.-Bestrahlung, woraufhin ein Temperaturanstieg auf 38,3° erfolgte. In Abständen von jeweils 2 Tagen wurden noch fünf weitere Rö.-Bestrahlungen der befallenen Hautpartien vorgenommen.

17. 4. 1929 Blutbild: Erythrozyten 4 800 000, Leukozyten 8750, Polym. 65%, Lymphoz. 17%, kl. Lymphoz. 9%, Mononukl .2%, Eosin. 1,9%.

26. 4.—11. 5. Solutio Fowleri. Weitere Rö.-Bestrahlungen.

8. 4. Höhensonnenbestrahlung.

Der Patient starb am 10. 6. 1929.

Eigenartigerweise führte die Röntgenbehandlung nicht zum Erfolg, die Tumoren schritten an manchen Stellen sogar weiter.

8. Die 77 jähr. Patientin H. B. trat am 16. 8. 1928 ein.

Anamnese: Seit kurzer Zeit leidet die Patientin an einem Ausschlag und Schwellung der Füße.

Befund: An den unteren Partien der Brust, am Bauch und auf die Oberschenkel übergreifend finden sich dunkelbraunrote Infiltrationen, die scharf gegen die gesunde Haut abgegrenzt sind. Zum Teil ist die Oberfläche der Herde glatt, zum Teil mit Schuppen bedeckt, an anderen Stellen hat sie ein knotenförmiges Aussehen.

Therapie: Kühlsalbe, Schwefelsalbe, Elarson 0,1.

Blutbild: Leukoz. 7200, Eos. 83%, Polym. 70%, kl. Lymphoz. 26%, gr. Lymphoz. 4%.

Durch die Salbenbehandlung sind die Borken auf der Haut verschwunden.

25. 8.: Verstärkte Aufblähung des Leibes, in der Lebergegend geringe Druckempfindlichkeit. Die Mycosisherde sind trocken und unverändert. Die Patientin wird immer hinfälliger. Appetit stark herabgesetzt.

6. 11. Exitus an Herzschwäche. Keine Sektion.

9. Der 41 jähr. Patient Sch. J. trat am 28. 5. 1929 ein.

Anamnese: Vor etwa 8 Jahren bemerkte der Patient am Rücken einen ca. fünfpfennigstückgroßen Fleck, der allmählich an Umfang zunahm und sich zu einem geschwulstartigen Gebilde entwickelte. Kein Juckreiz! In der Nachbarschaft des Primärherdes entstanden weitere derartige Gebilde.

Status praesens: Guter Allgemeinzustand. Lymphdrüsen nicht geschwollen. Wa.R. negativ. Blutbefund: Hämoglobin 80, Leukoz. 5200, Erythroz. 4 900 000, Polym. 55%, Lymphoz. 38%, Monon. 5%, Eos. 1%, Übergangsformen 1%. Urin: Alb. negativ, Sacch. negativ.

An der Haut des Rückens lks. und am oberen Rande des M. gluttaeus max. ist eine große Tumormasse sichtbar, die nach unten girlandenförmig abgegrenzt ist. Die überall vorhandenen Knötchen zeigen Rosa- bis Lividrosa-Färbung. Nirgends geschwüriger Zerfall. Rechts am oberen Ende der Rima ani befindet sich ein nierenförmiger, handtellergroßer, rosafarbener Knoten, der mit der Unterlage fest verwachsen ist. Außerdem finden sich am Rücken noch mehrere haselnuß- bis walnußgroße, über dem normalen Hautniveau kaum erhabene Knoten.

Diagnose: Mycosis fungoides d'emblée.

Therapie: Exstirpation des nierenförmigen Knotens unter Lokalanästhesie. Solutio Fowleri.

Der Patient wird zwecks weiterer ambulanter Behandlung der Poliklinik überwiesen, wo auch Röntgenbestrahlungen vorgenommen wurden.

10. 2. 1930 Wiederaufnahme. Der Patient berichtet, daß er nach seiner Entlassung am 8. 6. 1929 in der Poliklinik ambulant behandelt worden sei, außerdem wurden 4 Röntgenbestrahlungen vorgenommen, die letzte vor 5 Wochen. 3 mal Blaulicht.

Therapie: Insgesamt 36 Ampullen Solarson à 1,0 ccm. Salbenverbände. Zwei Goldinjektionen, worauf sich starke Schmerzen im Bein einstellten. Chloraminumschläge. Keine wesentliche Besserung des schon früher erhobenen Befundes. Exzitierter Tumor verheilt.

Blutbild: Leukozyten 9800, Eos. 2, Stab. 7, Segm. 60, Lymphoz. 16, Monon. 15. Urin: Alb. —, Sacch. —.

17. 2. 1930 erfolgte erneute Überweisung an den Chirurgen.

10. Der 50jähr. Patient H. J. trat am 13. 1. 1930 ein.

Anamnese: Seit seinem 20. Lebensjahr leidet der Patient an einer Hautkrankheit, die an der lk. Oberschenkelbeuge angefangen habe und sich von hier ganz allmählich ausbreitete, ohne jegliche Beschwerden. Im September 1929 bemerkte der Patient am Hals eine kleine Wucherung, die ganz allmählich an Umfang zunahm. Der behandelnde Arzt legte Salbenverbände an, woraufhin Besserung eintrat. Da der Erfolg jedoch nur von kurzer Dauer war, suchte der Patient die Klinik auf.

Befund: Großer, kräftiger Mann in gutem Ernährungszustand. Über den ganzen Körper verbreitet sich ein Exanthem. Dieses setzt sich aus flächenhaft ausgebreiteten, bläulichrot verfärbten Flecken zusammen, die teils isoliert, Bohnen- bis Markstückgröße erreichen, teils zu größeren Flächen konfluiert sind. Die Haut ist an den erkrankten Stellen von trockener Beschaffenheit. An der Vorderseite des Halses sind hufeisenförmige Wucherungen sichtbar, von weicher Konsistenz, nicht schmerzhaft, und überragen das normale Hautniveau etwa um 0,5 cm. Die Streckseite des lk. Oberarmes weist einen den anderen Effloreszenzen gegenüber völlig differierenden Herd auf. Er ist von girlandenförmiger Umgrenzung, die Haut braunrötlich verfärbt, an der Peripherie sind Knötchen wahrnehmbar. Drüsen nicht palpabel. Innere Organe o. B. Wa.R. negativ.

Blutbild: Hämoglobin 95%, Erythroz. 4700000, Leukoz. 5600, Polym. 68%, Lymphoz. 26%, Eos. 2%, Monon. 3%, Übergangsf. 1%.

Therapie: Borsalbenverbände und Schwefelsalbe 10%. Bestrahlung der einzelnen Herde mit Röntgenstrahlen vom 3. 2. 1930 bis 20. 2. 1930; neben der Rö.-Bestrahlung Solarson.

Entlassung am 20. 2. 1930.

Nach energischer Arsenbehandlung und lokaler Therapie mit Röntgenstrahlen und Schwefelsalbe sind die Tumoren am Hals abgeflacht. Der Patient wird wesentlich gebessert entlassen.

11. Die 48jähr. Patientin W. M. trat am 12. 8. 1931 ein.

Anamnese: Seit Frühjahr 1930 ist die Patientin von roten, juckenden, teils ringförmigen, sich derber anfühlenden Hautveränderungen an den Flanken und am Rücken befallen. Der Hausarzt in W. nahm von Mai bis Juni alle 14 Tage eine Röntgenbestrahlung vor. Im Oktober und November 1930 wurden noch 3—4 Bestrahlungen vorgenommen; daraufhin waren die Erscheinungen fast völlig verschwunden. Im Februar 1931 traten die ersten Tumoren auf. Als nach etwa 8 Röntgenbestrahlungen, Salbenbehandlungen, Radiumumschlägen und Verordnung von Bädern keine Besserung eintrat, wurde die Patientin der Klinik überwiesen.

Befund: Gesund aussehende Frau. Am Rücken (in der Gegend der Schulterblätter) unregelmäßige, rote infiltrierte Flecken, nicht eleviert. Von der Flanke (in der Höhe des Nabels) zieht bis zur Scapula ein von Tumormassen bedeckter Hautbezirk, die Umgebung zeigt eine rötliche Verfärbung. Die Tumoren sind tiefrot, zum Teil zerfallen und zerklüftet, mit schmierigem Belag überdeckt. In der lk. Achselhöhle ist eine etwa walnußgroße Drüse palpabel. Lunge o. B. Urin: Alb. —, Sacch. —.

Diagnose: Mycosis fungoides im Tumorstadium.

Therapie: Chloraminumschläge, Trockenpinselung, Rö.-Bestrahlungen.

Blutbild: Hämogl. 90, Erythroz. 3 900 000, Leukoz. 7000, Polym. 72%, gr. Lymphoz. —, kl. Lymphoz. 21%, Eos. 5%, Mastz. —, Übergangsf. 2%.

14. 8. 1931 tägl. 1 ccm Arsacetin.

18. 8. Befund: Die Tumoren reinigen sich und gehen zurück.

19. 8. Röntgen-Tiefenbestrahlung.

20. 8. Die Patientin wird entlassen. Die Tumoren sind stark zurückgegangen, allerdings müssen weitere Rö.-Bestrahlungen noch vorgenommen werden.

Im Zentralblatt für Haut- und Geschlechtskrankheiten wurden insgesamt 269 Fälle von Mycosis fungoides beschrieben unter Angabe des Geschlechtes. Von 1921 bis 1931 erkrankten 158 Männer und 111 Frauen.

In der Dermatologischen Universitätsklinik München verteilen sich die aufgetretenen Fälle folgendermaßen: 6 Männer, 5 Frauen, insgesamt also 164 Männer und 116 Frauen.

Bei den beiden Kurven konnten nur die Fälle von Mycosis fungoides Berücksichtigung finden, bei welchen Geschlecht und Alter angegeben ist (156 Männer und 108 Frauen). Aus den Kurven geht deutlich hervor, daß Frauen hauptsächlich von 40 bis 55 Jahren von der Mycosis fungoides befallen werden; bei Männern ist es besonders das Alter von 35 bis 65 Jahren (50 Jahre Maximum, s. Kurve). Mycosis fungoides ist also eine Erkrankung, die nur in ganz vereinzelten Fällen Jugendliche befällt (siehe Ausführungen in der Einleitung).

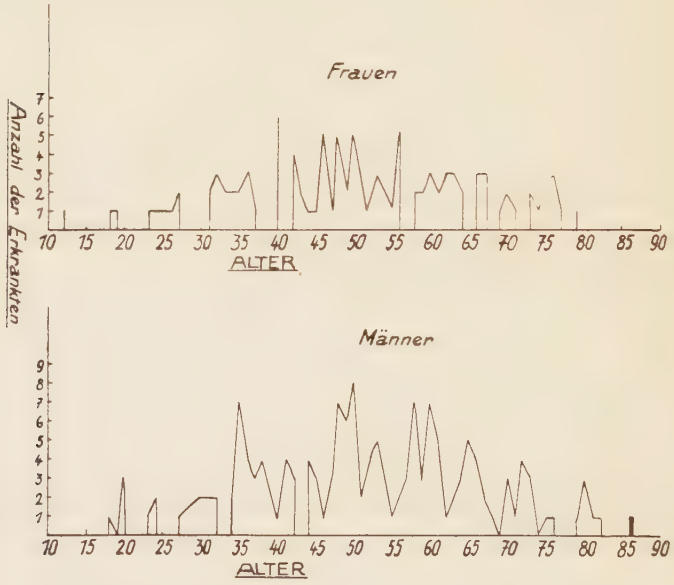

An Hand der Literatur konnten etwa 20 Fälle beobachtet werden, die mit Metastasen innerer Organe einhergingen; solche Fälle wurden beschrieben von Mayr, Arzt, Scholte, Eichler u. Rottmann, Moncorps usw.

In den Fällen von Mycosis fungoides, bei denen Metastasen innerer Organe auftreten, ist die Prognose absolut infaust. Bei den Metastasen können Abweichungen im histologischen Aufbau vorkommen, so daß sie einmal wegen der Rundzellenanhäufungen mehr einem Sarkom gleichen, in anderen Fällen dagegen histologisch den Hautveränderungen sehr ähnlich sind.

Es sei mir gestattet, Herrn Geheimrat Professor Dr. Leo Ritter von Zumbusch für die liebenswürdige Überlassung des Materials, Herrn Professor Dr. Julius Mayr für die Überlassung des Themas, Übernahme des Referates sowie Durchsicht der Arbeit ergebenst zu danken.

Literatur.

(Zbl. kürzt Zentralblatt für Haut- und Geschlechtskrankheiten.)

Abramowitz, Zbl. XVIII 1925 S. 573; XXI 1927 S. 441.
Almkvist, Zbl. XXXVIII 1931 S. 40.
Arita, Zbl. XVI 1925 S. 421.
Arndt, Zbl. II 1921 S. 156; X 1924 S. 11; XVIII 1925 S. 650; XX 1926 S. 260; XXI 1927 S. 555.
Arning, Zbl. XI 1924 S. 390.
Arzt, Zbl. I 1921 S. 458 u. S. 315; II 1921 S. 9; IV 1922 S. 141; VI 1923 S. 335; VXII 1925 S. 853; XXVII 1928 S. 352; XXX 1929 S. 437; XXXII 1930 S. 36; XXXIII 1930 S. 309; XXXVII 1931 S. 325.
Asahi, K., u. Arita, Zbl. XI 1924 S. 38.
Audry, Zbl. XIX 1926 S. 860; XXVIII 1929 S. 556.
Barber, Zbl. XXXV 1931 S. 108.
Barnewitz, Zbl. XIX 1926 S. 17; XXI 1927 S. 48.
Basu, Zbl. XXX 1929 S. 220.
Berkowitz, Zbl. XXI 1927 S. 439.
Bernhardt, Zbl. XIII 1924 S. 243.
Birnbaum, Zbl. XXVII 1928 S. 244.
Bleckmann, Zbl. XVII 1925 S. 498.
Bloch, Zbl. XVI 1925 S. 297; XVII 1925 S. 532; XVIII 1925 S. 573; XXI 1927 S. 42.
Bodin u. Chevrel, Zbl. XXII 1927 S. 368.
Bohnstedt, Zbl. XXXIII 1930 S. 780; XXXIV 1930 S. 686.
Born, Zbl. III 1922 S. 131; VII 1923 S. 170.
Brandt, Zbl. XVII 1925 S. 268.
Brauer, Zbl. XXV 1928 S. 646.
Brezovsky, Zbl. XXVIII 1929 S. 22.
Brown, Zbl. XXXII 1930 S. 76.
Bruhns, Zbl. XXXVIII 1931 S. 570.
Brünauer, Zbl. XVII 1925 S. 797.
Buschke, Zbl. XXXIV 1930 S. 771.
Busny, Zbl. XXXVIII 1931 S. 623.
Cabrée, Zbl. XIX 1926 S. 244.

Canelli, Zbl. XXVIII 1929 S. 158.
Chable, Zbl. XXI 1927 S. 34.
Claremont, Zbl. XI 1924 S. 38.
Clark, Zbl. VI 1923 S. 360; XXIII 1927 S. 228; XXIV 1927 S. 64.
Cohn, Zbl. XXXVIII 1931 S. 40.
Cole, Zbl. XXXVIII 1931 S. 347.
Conrad, Zbl. XXIII 1927 S. 228.
Corson, Zbl. XXII 1927 S. 860.
Danel, L., Zbl. X 1924 S. 361.
Darier, Zbl. XXIII 1927 S. 635.
— Grundriß der Dermatologie, Berlin (Springer) 1913, S. 466.
Davis, Zbl. XXVII 1928 S. 786; XXXVII 1931 S. 621.
Decrop et Declater, Zbl. XII 1924 S. 170.
Decrop u. Salle, Zbl. II 1921 S. 69.
Dore, Zbl. XIV 1924 S. 333; XXIX 1929 S. 510.
Drescher, Zbl. XII 1924 S. 372.
Du Bois, Zbl. XXV 1928 S. 204.
Dufke, Zbl. XXXII 1930 S. 674.
Eichler, Zbl. XXV 1928 S. 63.
Eichler u. Rottmann, Zbl. XXVII 1928 S. 785.
Eschweiler, Zbl. XXI 1927 S. 686.
Farber, Zbl. XXV 1928 S. 275.
Farina, Zbl. XXI 1927 S. 843.
Finnerud, Zbl. XXXII 1927 S. 227.
Fischer, Zbl. XXXV 1931 S. 723.
Fischer, W., Zbl. IX 1924 S. 370.
Flarer, Zbl. XXXIV 1930 S. 589.
Fleischmann, Zbl. XVI 1925 S. 162; XIX 1926 S. 197.
Fordyce, Zbl. VIII 1923 S. 342 u. S. 510; XI 1924 S. 38; XIII 1924 S. 452; XVI 1925 S. 905.
Fox Howard, Zbl. XX 1926 S. 883; XXI 1927 S. 440; XXIV 1927 S. 370.
Fraga, Zbl. XXXVII 1931 S. 621.
Fraser, Zbl. XIX 1926 S. 746.
Frei, Zbl. XVIII 1925 S. 751.
Freund, Zbl. XXXIV 1930 S. 589.
Frühwald, Zbl. XV 1925 S. 408; XVIII 1925 S. 523; XXV 1928 S. 520 u. S. 525.
Fuß, Zbl. XXXVIII 1931 S. 584.
Gager, Zbl. XXI 1927 S. 441.
Gans, Histologie der Hautkrankheiten Bd. I (Süringer) S. 565—575.
Gaté, Zbl. XXXVI 1931 S. 606.
Gauvin, Zbl. XXVI 1928 S. 587.

Genner, Zbl. XXIX 1929 S. 154.
Glossokover, Zbl. XIX 1926 S. 747.
Gödel, Arch. f. Derm. u. Syph. Or.-Bd. 130, 1921, S. 172—198.
Gougerot, Zbl. XXXIV 1930 S. 187; XXXVII 1931 S. 622.
Grant, Zbl. XV 1925 S. 350.
Granzow, Zbl. XXIX 1929 S. 769.
Greif, Zbl. XVI 1925 S. 562.
Griesbach, Zbl. XIX 1926 S. 200.
Grzybowski, Zbl. XXIV 1927 S. 371.
Habermann, Zbl. XXXII 1930 S. 561.
Hallam, Zbl. XXXV 1931 S. 640.
Hamburger Derm. Gesellschaft, Zbl. XXXV 1931 S. 221.
Hasselmann, Zbl. XXI 1927 S. 134.
Herxheimer, Zbl. XXXVI 1931 S. 535.
Hirsch, A., Derm. Zeitschr. I Heft 6 S. 428—434.
Hoffmann, H., Zbl. XXV 1928 S. 175.
Hynie, Zbl. XXV 1928 S. 285.
Ingram, Zbl. XXXVII 1931 S. 621.
Irvine u. Turnacliff, Zbl. XVI 1925 S. 905.
Jacobi, Zbl. XVIII 1925 S. 521.
Jacobs, Zbl. XXX 1929 S. 296.
Jacoby, Zbl. XXXI 1929 S. 559; XXXVIII 1931 S. 438.
Jadassohn, Handb. d. Haut- u. Geschl.-Krankh. (Berlin, Julius Springer) Bd. VIII/I, 1929, S. 174—260 (Herxheimer u. Martin).
Jaffé, Zbl. XXXIV 1930 S. 130; XXXVI 1931 S. 152.
Jaja, Zbl. XXXIII 1930 S. 575.
Jamieson, Zbl. XXII 1927 S. 368.
Jeanselme u. Bloch, Zbl. II 1921 S. 66.
Jeanselme u. Burier, Zbl. XX 1926 S. 458; XXI 1927 S. 441.
Jersild, Zbl. XXXVII 1931 S. 744.
Joukoff, Zbl. XXXVII 1931 S. 209.
Justus, Zbl. XVIII 1925 S. 530.
Kanno, Zbl. XXI 1927 S. 844; XXV 1928 S. 203.
Karris, Zbl. XXX 1929 S. 222.
Kerl, Zbl. I 1921 S. 218; XXX 1929 S. 220 u. S. 554; XXXI 1929 S. 564; XXXIII 1930 S. 310.
Kißmeyer, Zbl. XXXVI 1931 S. 273.
Klare, Zbl. III 1922 S. 132; XIII 1924 S. 33.
Klauder, Zbl. XVII 1925 S. 532.
Klingmüller, Zbl. XX 1926 S. 417.
Krantz, Zbl. XXXI 1929 S. 683; XXXII 1930 S. 786.
Kreibich, Zbl. XXIV 1927 S. 16; XXVI 1928 S. 27.

Kren, Zbl. XXIII 1927 S. 622; XXVII 1928 S. 347.
Krupnikow, Zbl. XIII 1924 S. 132; XVI 1925 S. 563.
Kwiatkowski, Zbl. XXII 1927 S. 628; XXV 1928 S. 276.
Krystalowicz, Arch. f. Derm. u. Syph. Bd 131, 1921, S. 1–10.
Laubal, Zbl. XXXII 1930 S. 790.
Ledermann, Zbl. XIX 1926 S. 363.
Leeuwen, Zbl. XIX 1926 S. 495; XXVII 1928 S. 146; XXXVI 1931 S. 716.
Lenartowicz, Zbl. XXXIV 1930 S. 144; XXXV 1931 S. 52; XXXVIII 1931 S. 592.
Lereboullet, Zbl. XXXVII 1931 S. 208; XXXVIII 1931 S. 54.
Lespinne, Zbl. XXIX 1929 S. 664.
Levin, Zbl. XVIII 1925 S. 573.
Levy-Franchet, Zbl. X 1924 S. 254.
Liechti, Zbl. XXVII 1928 S. 505.
Lilienstein, Zbl. XXXII 1930 S. 560.
Linser, Zbl. XXVI 1928 S. 358; XXXVIII 1931 S. 724.
Lippitz, Zbl. XXX 1929 S. 295.
Little, Zbl. IX 1924 S. 361.
Löhe, H., Arch. f. Derm. u. Syph. Or.-Bd. 131, 1921, S. 137—147.
Lommen, Zbl. XIX 1926 S. 494.
Lortat-Jacob, Zbl. XXII 1927 S. 860.
Louste, Cailliau, Zbl. XX 1926 S. 459.
Louste, Marin, Zbl. XX 1926 S. 58.
Louste, Thibaut, Zbl. XXI 1927 S. 441.
Luccas, Zbl. XXVI 1928 S. 266.
Lutz, Zbl. XXI 1927 S. 38.
Mc. Cafferty, Zbl. XXXV 1931 S. 109.
Mc. Cormac, Zbl. XI 1924 S. 130; XVIII 1925 S. 573.
Mainzer Fachabteilung, Zbl. XXIX 1929 S. 19.
Mariani, Zbl. VI 1922 S. 166.
Marr, Zbl. XXXVI 1931 S. 725.
Martenstein, Zbl. XXI 1927 S. 843.
Martin, Zbl. XVII 1925 S. 48; XIX 1926 S. 244.
Mayr, Jul., Derm. Zschr. Bd. 33, 1921, S. 185—190; Arch. f. Derm. u. Syph. Bd. 145; Kongr.-Bericht 1924 S. 306—309; Zbl. XIX 1926 S. 354.
Mazzanti, Zbl. XXXV 1931 S. 109.
Meschnikoff, Zbl. XVIII 1925 S. 573.
Mierzecki, Zbl. XXI 1927 S. 139; XXIII 1927 S. 628; XXVIII 1929 S. 242; XXXII 1930 S. 76.
Michailow, Zbl. XXVI 1928 S. 35.
Milan, Zbl. XXXVIII 1931 S. 623.
Milan u. Périn, Zbl. XI 1924 S. 478.

Moncorps, Zbl. XXVIII 1929 S. 517; XXXI 1929 S. 429; XXXIII 1930 S. 783; XXXIV 1930 S. 672.
Müller, H., Zbl. XIX 1926 S. 201 u. S. 835.
Mulzer, Zbl. XXVII 1928 S. 338.
Naegeli, Zbl. XX 1926 S. 884; XXI 1927 S. 36.
Nanta, Zbl. XXI 1927 S. 843.
Nienhuis, Zbl. XXI 1927 S. 439; XXIII 1927 S. 228.
Ning, Zbl. XXXVIII 1931 S. 162.
Nobl, Zbl. VI 1923 S. 333; XVIII 1925 S. 358; XXIII 1927 S. 520.
Ochs, Zbl. XXI 1927 S. 442; XXII 1927 S. 369.
O'Donowan, Zbl. XIV 1924 S. 67; XXV 1928 S. 203.
Oliver, E., Zbl. XV 1925 S. 35.
Oliver u. Zeisler, Zbl. XXIX 1929 S. 312.
Oppenheim, Zbl. I 1921 S. 458; XXIV 1927 S. 749.
Oreschewa, Zbl. XVIII 1925 S. 653.
Oromsby, Zbl. IX 1924 S. 310.
Ostrowski, Zbl. XXXII 1930 S. 793.
Pautrier, Zbl. X 1924 S. 361; XV 1925 S. 350; XXIII 1927 S. 555.
Peronnagian, Zbl. XXXIII 1930 S. 575.
Peyri, Zbl. XXV 1928 S. 204.
Piorkowski, Zbl. XVI 1925 S. 883.
Plotkina, Zbl. XXXVIII 1931 S. 623.
Poehlmann, Zbl. I 1921 S. 461.
Pohlmann, Zbl. XVIII 1925 S. 26.
Popow, Zbl. XXVI 1928 S. 560; XXXV 1931 S. 460.
Prozo, Zbl. XVIII 1925 S. 203.
Racinowski, Zbl. XIII 1924 S. 244.
Radelli, Zbl. XV 1925 S. 350.
Rayka, Zbl. XXVIII 1929 S. 21.
Reeves, Zbl. XXXVIII 1931 S. 40.
Rhee, Zbl. XIX 1926 S. 245.
Riecke, Lehrb. der Haut u. Geschl.-Krankh. (Fischer, Jena) 1921 S. 502
Rille, Zbl. I 1921 S. 344.
Rinsema, Zbl. XXXII 1930 S. 462.
Riva, Zbl. VI 1923 S. 173.
Roques, Zbl. XXII 1927 S. 30.
Rosenthal, Zbl. XX 1926 S. 265; XXVI 1928 S. 702.
Rost, Schweiz. med. Wschr. 52. Jg. Nr. 22 S. 569.
Rotnes, Zbl. XXIX 1929 S. 570.
Rusch, Zbl. XXVIII 1929 S. 758.
Rüsing u. Schulte, Dtsch. med. Wschr. 48. Jg. 1922 Nr. 27 S. 855 f.
Saenz, Zbl. XXXVI 1931 S. 318.

Samek, Zbl. XXXVIII 1931 S. 161.
Schamberg, Zbl. XXXI 1929 S. 68; XXXVI 1931 S. 210.
Scherber, Zbl. XXIII 1927 S. 623; XXVII 1928 S. 473.
Scholte, Zbl. IX 1924 S. 507.
Schoenhof, Zbl. XIII 1924 S. 329; XXVI 1928 S. 347 u. S. 652.
Seemann, Zbl. XXXVII 1930 S. 172.
Seminaro, Zbl. XXIV 1927 S. 63.
Semon, Zbl. I 1921 S. 49; XXI 1927 S. 440; XXII 1927 S. 368.
Sevin, Zbl. XX 1926 S. 548.
Sezary, Zbl. XXXIII 1930 S. 794.
Sidlick, Zbl. XIX 1926 S. 494.
Silbey, Zbl. XXVII 1928 S. 787.
Smolka, Zbl. XX 1926 S. 746.
Snider, Zbl. XXXII 1930 S. 725.
Spiethoff, Zbl. XVIII 1925 S. 151.
Spillmann, Zbl. XVI 1925 S. 905; XXIX 1929 S. 510.
Spremolla, G., Zbl. V 1922 S. 233.
Stefani, Zbl. XI 1924 S. 38.
de Stefano, Zbl. XVI 1925 S. 420.
Stevens, Zbl. XXIII 1927 S. 206.
Szandicz, Zbl. XXXIII 1930 S. 671.
Tarchini, Zbl. XVII 1925 S. 799.
Templeton, Zbl. XXXVI 1931 S. 318.
Throne, Zbl. XXVI 1928 S. 724; XXVII 1928 S. 146.
Tommasi, Zbl. V 1922 S. 236.
Traub, Zbl. XXXV 1931 S. 382.
Trimble, Zbl. VI 1923 S. 173.
Troxell, Zbl. XIX 1926 S. 495.
Turnbull, Zbl. XIV 1924 S. 333.
Unna, Zbl. XIX 1926 S. 15.
Unna jun. XIX 1926 S. 194.
Vignali u. Malet, Zbl. XXXVII 1931 S. 208.
Vigne, Zbl. XXXVIII 1931 S. 54.
Vohwinkel, Zbl. XXXVIII 1931 S. 737.
Voigt, Zbl. XVII 1925 S. 46.
Vollmer, Zbl. XXXII 1930 S. 26.
Wegelin, Zbl. XXIII 1927 S. 635.
Weiß, Zbl. XXV 1928 S. 681.
Wellmann, Zbl. VIII 1923 S. 35.
Wendt, Zbl. XXXIV 1930 S. 30.
Wertheimer, Zbl. XI 1924 S. 479; XXXVII 1931 S. 209.
Werther, Zbl. XVI 1925 S. 529; XXIX 1929 S. 152.

Westphalen, Zbl. XXV 1928 S. 170.
Williams, Zbl. XXVI 1928 S. 266; XXXII 1930 S. 725.
Wills u. Kenneth, Zbl. XII 1924 S. 170; XVII 1925 S. 532.
Wise, Zbl. XXVI 1928 S. 266; XXVIII 1929 S. 283; XXIX 1929 S. 312; XXXI 1929 S. 68; XXXV 1931 S. 382; XXXVIII 1931 S. 54.
Wolf-Mulzer, Lehrb. d. Haut- u. Geschl.-Krankh. (Encke, Stuttgart) Bd. II 1917 S. 329, 332.
Wolter, Mycosis fungoides, Stuttgart (Erwin Nägele) 1899.
Zeisler, Zbl. XVIII 1925 S. 847.
Zenses, Zbl. XXXII 1930 S. 786.
v. Zumbusch, Therapie der Hautkrankheiten, Leipzig u. Wien (Deuticke) 1908, S. 240—242.

Lebenslauf.

Geboren wurde ich am 6. Februar 1909 zu Albisheim (Pfalz) als Sohn des Postmeisters Ludwig Schick.

Besuchte die Realschule in Miltenberg, anschließend die Oberrealschule in Aschaffenburg und erhielt dort im März 1928 das Zeugnis der Reife.

Das Studium der Zahnheilkunde begann ich im Jahre 1928 an der Universität Göttingen. Das Physikum bestand ich am 6. August 1929 an der Universität Würzburg.

Das zahnärztliche Staatsexamen legte ich am 23. Dezember 1931 in München mit Note „sehr gut“ ab.